



ACCESO  ABIERTO

Para citaciones: Vásquez, M., Carmona, M., Díaz, A., Porto, I. (2021). Sífilis bucal en una serie de pacientes VIH-positivos en Cartagena, Colombia. *Revista Ciencias Biomédicas*, 10(1), 81-88.

Recibido: 10 de noviembre de 2020

Aprobado: 11 de enero de 2021

Autor de correspondencia:

María José Vásquez Viana

mariajosevasquezviana@gmail.com





Editor: Inés Benedetti. Universidad de Cartagena-Colombia.

Copyright: © 2021. Vásquez, M., Carmona, M., Díaz, A., Porto, I. Este es un artículo de acceso abierto, distribuido bajo los términos de la licencia <http://creativecommons.org/licenses/by/4.0/> la cual permite el uso sin restricciones, distribución y reproducción en cualquier medio, siempre y cuando el original, el autor y la fuente sean acreditados.



Sífilis bucal en una serie de pacientes VIH-positivos en Cartagena, Colombia

Oral syphilis in a series of HIV-positive patients in Cartagena, Colombia

María José Vásquez Viana¹ , Martha Carmona Lorduy² , Antonio Díaz Caballero³ , Iván Porto Puerta¹ 

¹ Grupo de investigación GITOU, Universidad de Cartagena, Cartagena, Colombia.

² Especialización en Estomatología, Facultad de Odontología, Grupo de investigación GITOU, Universidad de Cartagena, Cartagena, Colombia.

³ Especialización en Periodoncia, Facultad de Odontología, Grupo de investigación GITOU, Universidad de Cartagena, Cartagena, Colombia.

RESUMEN

Introducción: las infecciones de transmisión sexual (ITS), son afecciones que se contagian por contacto sexual. La sífilis es una de ellas, cuyo agente causal es la bacteria *Treponema Pallidum*. Se manifiesta de diferentes formas, clasificándose en sífilis primaria, secundaria, terciaria y congénita. El Virus de Inmunodeficiencia Humana (VIH), ataca y destruye las células CD4, que forma parte del sistema inmunológico y favorece la aparición de infecciones, algunas de ellas con la misma forma de contagio. El objetivo de este artículo es describir las manifestaciones orales de infección por sífilis, en pacientes VIH positivos.

Serie de casos: serie de casos, con descripción de siete pacientes VIH positivos quienes desarrollaron lesiones orales sugestivas de sífilis. Se les realizó evaluación clínica, examen estomatológico, pruebas serológicas de VDRL y FTA-ABS para el diagnóstico de sífilis. Los resultados se expresan en frecuencia y porcentaje. De los 7 pacientes, 2 fueron femeninos y 5 masculinos. El 100% de los casos correspondían a estadio secundario. Las zonas afectadas fueron: borde lingual, seguido de cara ventral de lengua y paladar blando. La lesión elemental más frecuente fue la pápula en un 71.42% (5 pacientes).

Conclusiones: a pesar de que cada vez hay más reportes que referencian la interacción de infección por VIH y sífilis, sigue siendo un reto el diagnóstico correcto y oportuno de estas patologías por su presentación atípica. Es importante generar más reportes y seguir estudiando otras manifestaciones presentes, para así estar mejor capacitados como Odontólogos y poder brindar una mejor atención a cada paciente, evitando así el contagio y la propagación de estas enfermedades.

Palabras Clave: Sífilis; manifestaciones orales; VIH; Enfermedades de Transmisión Sexual; Estomatología; Infectología; VDRL.

ABSTRACT

Introduction: sexually transmitted diseases are infections that are commonly spread through sexual contact. syphilis is one of them, its causal agent is the bacterium *Treponema Pallidum*. Syphilis has variable manifestations; therefore, it can be classified as Primary, Secondary, Tertiary, and Congenital. The Human Immunodeficiency Virus (HIV), attacks and destroys CD4 cells, which are part of

the immune system and favor the appearance of infections, some of them with the same form of infection. The objective was to describe the oral manifestations in HIV positive patients diagnosed with syphilis.

Case series: seven HIV positive patients who developed oral lesions consistent with Syphilis infection were evaluated. A complete stomatological examination, recompilation of clinical record, serological tests of VDRL and FTA-ABS were performed for the diagnosis of Syphilis. Out of 7 patients, 2 were female and 5 were male. All the male patients were homosexual and did not have a stable partner. When evaluating the oral manifestations, 100% corresponded to the secondary stage of syphilis infection. The most affected areas were the lateral border of the tongue; followed by the ventral surface of the tongue and the soft palate.

Conclusions: although there are more and more reports that refer to the interaction of HIV infection and syphilis, the correct and timely diagnosis of these pathologies is still a challenge due to their atypical presentation, it is important to generate more reports and continue studying other manifestations present in order to be more trained as Dentists and be able to provide better care to each patient, thus avoiding the contagion and spread of this disease.

Keywords: Syphilis; VDRL antigen; HIV; sexually transmitted diseases; oral manifestations.

INTRODUCCIÓN

Las Infecciones de transmisión sexual son aquellas que se contagian de una persona a otra por medio del contacto sexual o por transmisión de madre a hijo. Estas pueden ser curables y no curables¹. Entre las enfermedades curables se encuentra la Sífilis, una enfermedad sistémica infecto-contagiosa crónica y generalizada, con períodos asintomáticos, producida por la bacteria *Treponema Pallidum*, que se trasmite por contacto sexual en la mayoría de los casos. Esta puede ser de dos tipos: adquirida y congénita. Este microorganismo se adquiere a través de contacto directo con la lesión de Sífilis, por transmisión directa de la madre a hijo en la gestación o durante el parto y en algunos casos por transfusión sanguínea (1,2). La literatura establece que una vez la bacteria ingresa al organismo evoluciona, evidenciando manifestaciones que nos permite clasificarla en primaria, secundaria y terciaria. La Sífilis primaria puede presentarse como manifestaciones en piel y membranas mucosas, la lesión clásica es una úlcera no dolorosa de bordes elevados (Chancro) que aparece de tres a doce semanas después de la inoculación de la bacteria y persiste por tres a seis semanas (1,3).

La sífilis secundaria presenta signos y síntomas entre las semanas cuatro a la dieciséis después de la aparición del chancro, y ésta denota la propagación de la bacteria a través de la vía hemática, las manifestaciones son erupciones máculo-papulosas, elevadas, rojas, grisáceas o blanquecinas en tronco y extremidades (3). Por último, está la fase tardía de la infección que puede aparecer incluso después de 20 o 40 años de la inoculación de la bacteria en el organismo, causando daño dependiendo del lugar que haya sido afectado, pueden ser tumoraciones infiltrantes en piel, huesos o hígado; sistémicamente puede haber afecciones cardiovasculares, formando aneurismas habitualmente en la aorta ascendente con afección valvular; o afectando las meninges y el sistema nervioso central (4).

Otra forma de presentación de la enfermedad es la Sífilis congénita, cuando la madre presenta la infección por la bacteria y no ha sido tratada, puede transmitirla durante la gestación o el parto. El niño puede presentar afecciones multisistémicas en su etapa temprana; seguido por signos que pueden ser úlceras gomosas en cavidad oral o piel (2,4).

En algunas ocasiones, aunque poco frecuente, el nacimiento puede presentarse la triada de Hutchinson, la cual se manifiesta con afecciones oculares o queratitis intersticial que genera pérdida progresiva de la visión. También hay sordera progresiva y por último malformaciones dentarias o dientes de Hutchinson los cuales tienden afectar los incisivos centrales (5). Es importante saber que la infección por sífilis puede ser confundida con otras patologías como candidiasis, liquen plano, afecciones granulomatosas, leucoplasia oral vellosa, lupus eritematoso, eritema multiforme y carcinoma de células escamosas, ya que las manifestaciones suelen ser semejantes (6,7,8).

En cuanto al virus de la inmunodeficiencia humana (VIH), es de la familia Retroviridae, los cuales son virus de ARN que se replican de manera inusual y se encuentra dentro del virión (9). Este tipo de virus tiene diferentes vías de entrada al organismo no solo lo hace por contacto sexual, sino también se puede contraer por transfusiones con sangre contaminada y transmisión transplacentaria, de la madre al feto durante el embarazo (8,9).

Existen grupos específicos de personas como trabajadores/as sexuales, drogadictos endovenosos y homosexuales, que presentan prevalencias elevadas de infecciones de transmisión sexual (ITS) y VIH. Esto constituye lo que se reconoce como una epidemia concentrada en gran parte de países latinoamericanos (10,11,12). Cuando el virus entra al organismo, la característica más conocida de la infección por VIH es la inmunosupresión y ésta es progresiva si el individuo no recibe tratamiento oportuno (13).

La infección por *Treponema Pallidum* aumenta el riesgo de transmisión del VIH, y la infección por VIH, a su vez, puede presentar alteraciones en las manifestaciones de sífilis (14,15). Lang et. al., en el año 2018 reportaron que en pacientes con VIH la sífilis puede presentarse de forma atípica o severas como lesiones cutáneas ulcerativas, chancros persistentes, enfermedades de las encías, enfermedades oculares y neurosífilis (15). Además, Fernández et. al., (12), en el año 2020 afirmaron que

la inmunidad mediada por células y la inmunidad humoral juegan un papel en la respuesta inmunológica a la sífilis.

En ocasiones en los pacientes diagnosticados con VIH, las lesiones ulcerativas primarias se evidencian en un tiempo más prolongado, a diferencia de una persona únicamente diagnosticada con sífilis (15,16). La coexistencia de sífilis primaria y secundaria se ha informado cada vez más en pacientes infectados por el VIH (12,15). Se ha demostrado que el chancro facilita la infección por VIH. Además, el VIH favorece la progresión más rápida de la Sífilis por el compromiso de la inmunidad celular (17).

En cuanto a la interacción de la sífilis con el VIH, autores como Buchacz y Patel en el 2004, y Zetola y Klausner en 2007, llegan a la conclusión que siendo una razón la naturaleza del agotamiento progresivo de las células T CD4 en aquellos con infección por VIH disminuye la capacidad del huésped para defenderse contra los patógenos, y que estos niveles mejoraron después del tratamiento para la sífilis; así como la infección por sífilis tuvo gran relación con un aumento significativo en la carga viral de VIH en pacientes con sífilis secundaria y una disminución en los recuentos de células CD4. Afirman que presentar úlceras sifilíticas como manifestación alteran el epitelio y la mucosa, lo que ayuda al contagio de VIH (17,18,19,20).

Teniendo en cuenta los reportes anteriormente mencionados y la asociación que se presenta entre estas dos infecciones, se describen las manifestaciones bucales más comunes de la sífilis en pacientes VIH positivos.

SERIE DE CASOS

Estudio de serie de casos, realizado en el segundo período del año 2018, con descripción de siete pacientes que acudieron al servicio de Estomatología de la Facultad de Odontología de la Universidad de Cartagena, Colombia. El muestreo se realizó por conveniencia (no probabilístico), donde se incluyeron pacientes VIH positivos y presunción de infección bucal por sífilis; se excluyeron aquellos

pacientes que tuvieran alteraciones inmunológicas diferentes al VIH como por ejemplo pacientes que hubieran sido trasplantados. Se les realizó una historia clínica exhaustiva recolectando los datos que hacen referencia a variables como sexo, edad, estrato socioeconómico, entre otros. Además, se incluyó examen estomatológico con el fin de identificar los posibles cambios presentes en boca, sugestivos de sífilis. Con pruebas serológicas de VDRL y FTA-ABS, se tuvo la certeza de infección por *Treponema Pallidum*. Se describieron las manifestaciones teniendo en cuenta el tipo de lesión, número, forma, tamaño, ubicación y tiempo de evolución de la lesión. Los resultados se expresan en porcentajes y frecuencias.

Todos los pacientes que participaron en este estudio dejaron constancia de su aceptación firmando el consentimiento informado; además consintieron la divulgación de los resultados obtenidos, así como de fotografías, y se les aclaró que es un estudio con fines académicos y que no se divulgaría su identidad. La investigación fue aprobada por el Comité de Ética de la Universidad de Cartagena.

El 100% de los pacientes fueron VIH positivos y presentaban sífilis secundaria. De acuerdo a la clasificación por sexo 28.57 % (n=2) pacientes eran de sexo femenino y 71.4 % (n=5) eran de sexo masculino. El 100 % de los pacientes de sexo masculino, sexo predominante en este estudio, manifestaban ser homosexuales y no tener pareja estable.

En cuanto a la distribución según la edad, el promedio corresponde a 27 años, donde la mayor edad reportada fue de 48 años y la menor edad de 18 años (Tabla 1). De acuerdo con la presentación clínica de la patología, las lesiones elementales predominantes fueron las pápulas en el 71.4 % (n=5) de los pacientes, seguida de las máculas, que estuvieron presentes en 28.57 % (n=2) de los sujetos examinados (Figura 1). Los sitios intraorales más afectados fueron el borde lingual en el 71.4% (n=5) de los pacientes, seguido de la cara ventral de la lengua en el 28.57% (n=1) de los pacientes, y el paladar blando en el 28.57% (n=1) de los casos, (Figura 2 y 3).

Tabla 1. Número y porcentaje de pacientes, divididos por sexo y promedio de edad

SEXO	NÚMERO DE PERSONAS	PORCENTAJE	PROMEDIO DE EDAD
Femenino	2	28.57%	29.5 años
Masculino	5	71.42%	26.4 años
Total	7	100%	27 años

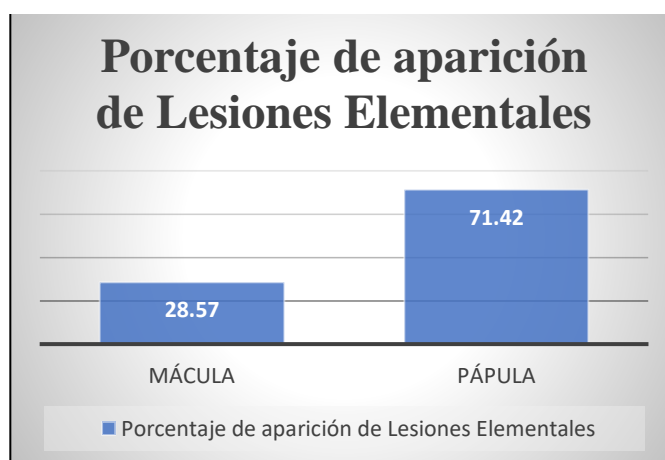


Figura 1. Lesiones elementales presentadas y su porcentaje de aparición

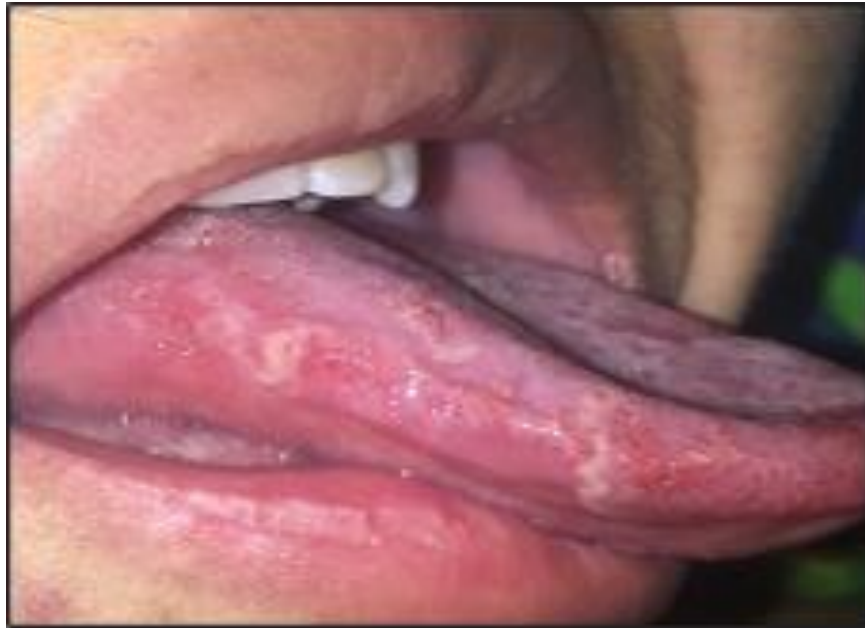

Figura 2. Pápulas en bordes laterales de lengua

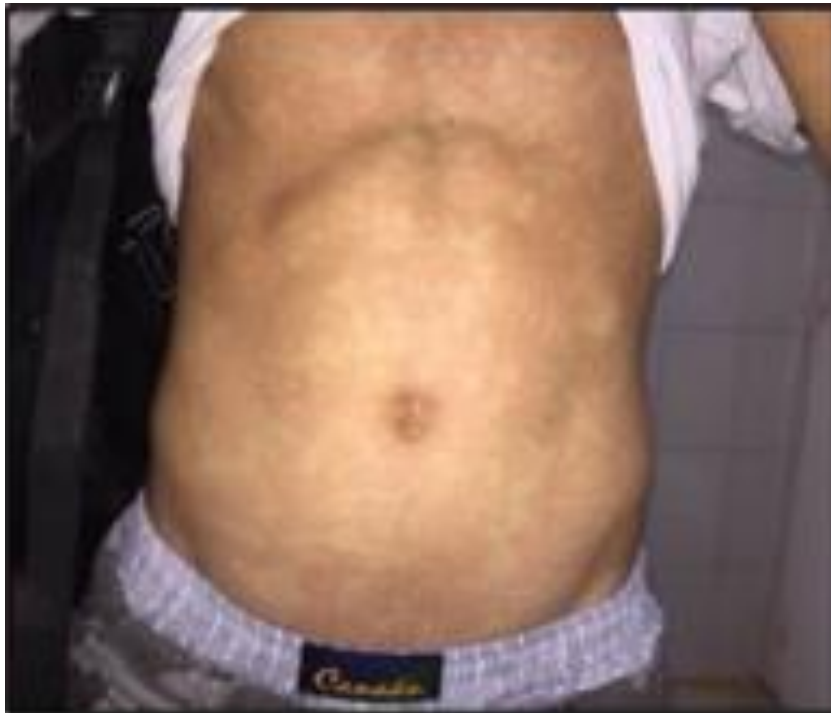

Figura 3. Paciente VIH-positivo, con lesiones consistentes en máculas cutáneas, diagnosticado con sífilis.

DISCUSIÓN

La creciente prevalencia de coinfección por sífilis y VIH es alarmante. Lo paradójico es que hay muy poca literatura en la que se pueda encontrar la coexistencia de estas dos infecciones.

Según el Boletín Epidemiológico, publicado por el Ministerio de Salud de Colombia en el año 2019, se evidencia un incremento del diagnóstico de VIH del 16.4 % en relación con el año 2018; y una alta asociación con otras ITS como sífilis gestacional, Hepatitis B y C; lo que coincide con lo expresado por

este reporte de caso acerca la coexistencia de estas dos patologías. De igual forma este boletín establece que el rango etario precisado estuvo entre los 25 a 34 años, lo cual es coincidente con este reporte de serie de casos que tuvo como promedio de edad 27 años (21).

Ortega *et. al.*, en 2004 (22), reportan un paciente de 35 años de edad diagnosticado VIH positivo y con antecedentes de sífilis; clínicamente en este paciente observa que la mucosa oral presentaba múltiples úlceras poco profundas, de contorno irregular a pesar de tener límites definidos y forma variable, a veces cubiertas por una membrana blanca resistente; ubicadas en mucosa yugal, paladar, encías, lengua y mucosa labial; además estos pacientes presentaban manchas rojas en torso y abdomen. Dichas manifestaciones en un inicio fueron confundidas con infecciones micóticas, herpes y eritema multiforme por su presentación atípica y poco característica de la etapa primaria. Lo que es coincidente con un paciente incluido en esta serie de casos que presentaba manchas rojas distribuidas en toda la extensión torso y abdomen (Figura2).

Da silva *et. al.*, en el año 2020 (23), publicaron las manifestaciones sistémicas y orales en un paciente de sexo masculino VIH positivo con tratamiento antiretroviral. Este paciente mostró manchas rojizas en las plantas de los pies asintomáticas y lesiones maculopapulares localizadas en el borde lateral de la lengua; todos estos datos anteriores descritos por Da silva se asemejan con un paciente del estudio, que presentaba lesiones en plantas de los pies y cinco pacientes que mostraban pápulas y máculas. En este reporte de casos cinco pacientes de sexo masculino manifestaron no tener pareja estable, lo que igualmente es descrito por Da silva y *et al.*, quienes establecieron la relación de VIH y sífilis en los pacientes que presentaban esta condición.

Fernández- Sánchez *et. al.*, en su artículo “Sobreposición de manifestaciones cutáneas por sífilis en un paciente con infección por VIH” del año 2020 (12), publicaron los hallazgos en un paciente de 36 años con diagnóstico de VIH desde el año 2010 el cual recibía su medicación de forma irregular. Al

realizar evaluación dermatológica el paciente manifestaba placas hiperpigmentadas, asintomáticas en las palmas de las manos y las plantas de los pies de seis semanas de evolución. Al examinar cavidad oral se evidenció úlcera blanda, indolora de bordes eritematosos regulares y base limpia que afecta paladar blando coincidente con un chancro sifilítico. Con este reporte se difiere en cuanto a las manifestaciones bucales pues no evidenciamos sífilis en su etapa primaria. Sin embargo, encontramos similitud con las manifestaciones cutáneas pues uno de los pacientes de este reporte de casos presentó lesiones hiperpigmentadas en la parte del torso.

Se necesita conocer de antemano las características clínicas de la infección de sífilis en pacientes VIH positivos además de sus resultados histopatológicos y pruebas serológicas para identificar la coexistencia de estas dos patologías. Proporcionando información para el conocimiento de la comunidad Médica y Odontológica.

REFERENCIAS

1. Carmona M, Porto I, Ríos Y, Lanranchi H. Lesiones bucales características de las sífilis encontradas en 3 servicios de estomatología de Latinoamérica. *Rev. nac. odontol.* 13 de octubre de 2017;14(26). Disponible en: <https://revistas.ucc.edu.co/index.php/od/article/view/1788>
2. Bolomo G, Campoy MV, Garritano MV, Miraglia E, Sierra MSG, Ibáñez MJ, et al. Sífilis adquirida y congénita: Nuestra experiencia en el Consultorio de Infecciones de Transmisión Sexual (ITS) del HIGA, San Martín de La Plata (2011-2015). *Med Cutan Ibero Lat Am* 2016;44(3):198–205. <https://www.medigraphic.com/pdfs/cutanea/mc-2016/mc163g.pdf>
3. Contreras E, Zuluaga S ximena, Ocampo V. Sífilis: la gran simuladora. *Int J Dermatol* 2014;53(3):340–7. <https://www.medigraphic.com/pdfs/cutanea/mc-2016/mc163g.pdf>
4. Arando M, Guerra L. Sífilis. *Enferm Infecc Microbiol Clin* 2019;37(6):398–404. Available from: <https://www.elsevier.es/es-revista-enfermedades->

- [infeciosas-microbiologia-clinica-28-articulo-sifilis-S0213005X19300072](#)
5. Cooper J, Sanchez P. Congenital syphilis. *Semin Perinatol.* 2018;42(3):176–84. <https://www.sciencedirect.com/science/article/abs/pii/S0146000518300119?via%3Dihub>
 6. da Silva AC, dos Santos CC, Marinho KCT, Pollo IC, Giovani ÉM. Importance of the dentist and the auxiliary oral health team in the diagnosis of syphilis. *Rev Cubana Estomatol* 2020;57:1–11. <https://www.redalyc.org/jatsRepo/3786/378662239010/378662239010.pdf>
 7. Compilato D, Amato S, Campisi G. Resurgence of syphilis: a diagnosis based on unusual oral mucosa lesions. *Oral Surg Oral Med Oral Pathol Oral Radiol* 2009;108(3):45–9. <https://pubmed.ncbi.nlm.nih.gov/19716491/>
 8. Santos I da S, Bastos DB, Valente VB, D'Ávila SP, Tjioe KC, Biasoli ÉR, et al. Reemerging syphilis: diagnosis from oral lesions. *JORDI - J Oral Diagnosis* 2017;2:1–5. <https://cdn.publisher.gn1.link/jordi.com.br/pdf/v2n1a07.pdf>
 9. Amotte Castillo José Antonio. Infección por VIH/sida en el mundo actual. *MEDISAN.* 2014 Jul [citado 2021 Ene 22] ; 18(7): 993-1013. http://scielo.sld.cu/scielo.php?script=sci_arttext&pid=S1029-30192014000700015&lng=es
 10. Fustá X, Fuertes I, Lugo R, Blanco J, Barás N, Alcina M. Emergencia de la sífilis: Estudio descriptivo de pacientes diagnosticados de sífilis en un hospital de tercer nivel entre 2011 y 2015. *Syphilis epidemics: a descriptive study of patients diagnosed in a tertiary hospital between 2011 and 2015. Med Clinica* 2017;19(12):536–9. <https://www.sciencedirect.com/science/article/abs/pii/S025775317303639>
 11. Baraja K, Gonzalez V, Sanchez A. Coinfección De Sífilis Y Vih En Cavidad Bucal. *e-Gnosis* 2019;17. <http://148.202.248.167/ojs/index.php/e-gnosis/article/view/490>
 12. Fernandez M, Perez R, Reyes G. Sobreposición de manifestaciones cutáneas por sífilis en un paciente con infección por VIH. *Dermatología Rev Mex* 2020;64(5):589–94. <https://www.medigraphic.com/pdfs/derrevmex/rmd-2020/rmd205k.pdf>
 13. Torruco García U. Infección por VIH y sida, dos mundos que se apartan.: Discovery Service para Universidad de Antioquia. *Rev la Fac Med la UNAM.* 2016;59:36–41. <https://www.medigraphic.com/cgi-bin/new/resumen.cgi?IDARTICULO=63304>
 14. Mora Y, Mago H, Diaz I. Coinfección VIH-sífilis en pacientes con diagnóstico reciente de infección por virus de inmunodeficiencia humana, octubre 2018 - mayo 2019, Unidad de. 2019;30:116–21. <https://docs.bvsalud.org/biblioref/2019/11/1024096/05-mora-y-116-121.pdf>
 15. Lang R, Read R, Krentz HB, Peng M, Ramazani S, Vu Q, et al. A retrospective study of the clinical features of new syphilis infections in an HIV-positive cohort in Alberta, Canada. *BMJ Open* 2018;8(7):1–8. <https://www.ncbi.nlm.nih.gov/pmc/articles/PMC6082489/pdf/bmjopen-2018-021544.pdf>
 16. Rompalo AM, Lawlor J, Seaman P, Quinn TC, Zenilman JM, Hook EW. Modification of syphilitic genital ulcer manifestations by coexistent HIV infection. *Sex Transm Dis* 2001;28(8):448–54. <https://pubmed.ncbi.nlm.nih.gov/11473216/>
 17. Buchacz K, Patel P, Taylor M, Kerndt PR, Byers RH, Holmberg SD, et al. Syphilis increases HIV viral load and decreases CD4 cell counts in HIV-infected patients with new syphilis infections. *AIDS.* 2004;18(July 2003):2075–9.
 18. Zetola NM, Klausner JD. Syphilis and HIV infection: An update. *Clin Infect Dis* 2007;44(9):1222–8. <https://pubmed.ncbi.nlm.nih.gov/17407043/>
 19. Arando M, Guerra L. Sífilis. *Enferm Infecc Microbiol Clin* 2019;37(6):398–404. <https://www.elsevier.es/es-revista-enfermedades-infecciosas-microbiologia-clinica-28-articulo-sifilis-S0213005X19300072>
 20. Refugio ON, Klausner JD. Syphilis incidence in men who have sex with men with human immunodeficiency virus comorbidity and the importance of integrating sexually transmitted infection prevention into HIV care. *Expert Rev Anti Infect Ther* 2018; 16: 321–31. <https://pubmed.ncbi.nlm.nih.gov/29489420/>
 21. Ministerio de Salud. Boletín Epidemiológico Semanal Semana epidemiológica 47, 17 al 23 de noviembre de 2019. Colombia; 2019. pp. 1–30. <https://www.ins.gov.co/buscador->

[eventos/BoletinEpidemiologico/2019_Boletin_epidemiologico_semana_47.pdf](#)

22. López Ortega K, Medeiros De Rezende NP, Watanuki F, Soares De Araujo N, Magalhaes MHC. Sífilis secundaria en un paciente VIH positivo. *Med Oral* 2004; 9(1): 33–8.
http://scielo.isciii.es/scielo.php?script=sci_arttext&pid=S1698-44472004000100005

23. da Silva AC, dos Santos CC, Marinho KCT, Pollo IC, Giovani ÉM. Importance of the dentist and the auxiliary oral health team in the diagnosis of syphilis. *Rev Cubana Estomatol* 2020; 57:1–11.
<https://www.redalyc.org/jatsRepo/3786/378662239010/378662239010.pdf>