Inflamación e identificación de blancos moleculares en la progresión del cáncer de próstata

Inflamación e identificación de blancos moleculares en la progresión del cáncer de próstata

Inés Benedetti y Niradiz Reyes

Libro original de Investigación

Inflamación e identificación de blancos moleculares en la progresión del cáncer de próstata

Autoras: Inés Benedetti - Niradiz Reyes

ISBN: 978-958-5439-27-6

Rector: Édgar Parra Chacón
Vicerrector Académico: Federico Gallego Vásquez
Vicerrector de Investigaciones: Leonardo Puerta Llerena
Vicerrector Administrativo: Gaspar Palacio Mendoza
Secretaría General: Yanina Arrieta Leotau

616.99465 / B434

Benedetti, Inés

Inflamación e identificación de blancos moleculares en la progresión del cáncer de próstata / Inés Benedetti; Niradiz Reyes; Freddy Badrán Padauí, Editor -- Cartagena de Indias: Editorial Universitaria, c2019.

264 páginas; 26 x 21 centímetros.

Incluye referencias bibliográficas (p. 259 – 264)

ISBN: 978-958-5439-27-6

1. Neoplasmas de la próstata – Investigaciones 2. Blancos moleculares – Investigaciones I. Reyes, Niradiz – II. Badrán Padauí, Freddy, Editor.

CEP: Universidad de Cartagena. Centro de Recursos para el Aprendizaje y la Investigación. Biblioteca José Fernández de Madrid.

Editor: Fredy Badrán Padaui
Jefe de Sección de Publicaciones
Universidad de Cartagena
Diseño de Portada: Jorge L. Barrios A.
Diagramación: Alicia Mora Restrepo

Primera Edición: Cartagena, 2019.
Diseño de cubierta: Jorge L. Barrios A.
Corrección de estilo: Fredy Badrán Padauí.
© Inés Benedetti - Niradiz Reyes
Editorial Universitaria, Centro calle de la Universidad, Cra. 6, Nº 36 – 100, Claustro de San Agustín, primer piso, Cartagena de Indias, 2019.
Impreso en Colombia – Printed in Colombia/ Se imprimieron 100 ejemplares

Todos los derechos reservados. Esta publicación no puede ser reproducida ni en su todo ni en sus partes, ni registrada o transmitida por un sistema de recuperación de información, en ninguna forma, ni por ningún medio sea mecánico, fotoquímico, electrónico, magnético, electro - óptico, por fotocopia o cualquier otro, sin el permiso previo por escrito de la editorial

Niradiz Reyes

A:

Jonathan, Stephanie, y Christian, mis más valiosos tesoros, y motores de mi vida

Ciro, por su apoyo incondicional en todos estos años

Diógenes, por ser el mejor padre que pude tener

Vilma, por todos sus desvelos y todo su amor

Jan, por su apoyo incondicional desde que lo conocí

DIOS, por estar siempre conmigo

Inés Benedetti

A la memoria de mis padres, Manolo y Edith, quienes me motivaron hacia el saber

A mis hijos, Andrés, Laura y Juliana, a quienes hemos tratado de guiar en el mismo sentido

A mis hermanas, Kattia y Carmen Elena, por todo su apoyo

A mi esposo Jesús Antonio, por todo …

Agradecimientos

Al Departamento Administrativo de Ciencia y Tecnología – Colciencias por la financiación del proyecto "Evaluación de genes candidatos a biomarcadores de metástasis del cáncer de próstata" código 10745921483. A la Universidad de Cartagena por la financiación de los proyectos "Evaluación inmunohistológica de la expresión de genes y microRNAs asociados al cáncer de próstata y su relación con la progresión" y "Evaluación de la expresión de quimiocinas y sus receptores dirigida a la identificación de nuevos biomarcadores de metástasis del cáncer de próstata", de los cuales derivó esta publicación.

Acerca de este libro

Este libro está dirigido a estudiantes de posgrado, investigadores en el campo de las ciencias básicas biomédicas, clínicos en el campo de la oncología, patología y urología, con interés en la asociación planteada entre inflamación crónica de la próstata y el adenocarcinoma prostático, así como en la búsqueda de posibles blancos moleculares en esta neoplasia.

El libro se ha dividido en dos secciones. La primera sección revisa aspectos generales de la estructura anatómica e histológica de la glándula prostática, las características epidemiológicas y morfológicas del adenocarcinoma prostático, sus lesiones precursoras, el concepto de la transición epitelial-mesenquimal en esta neoplasia, y su patogenia. En este aspecto se revisa el estado actual del conocimiento sobre la inflamación crónica de la próstata como uno de los factores ambientales potencialmente involucrados en la carcinogénesis prostática a los que se les ha dedicado mayor interés en la investigación en los últimos años.

En la segunda sección se presentan los resultados originales de investigación obtenidos dentro de las líneas de investigación *Cáncer*, y *factores genéticos y ambientales de riesgo en cáncer* y *biomarcadores*, desarrolladas por los grupos de investigación Histopatología y Genética y Biología Molecular, de la Facultad de Medicina de la Universidad de Cartagena, dirigidos por las autoras, relacionados con las temáticas descritas en la primera sección. Estos resultados constituyen un aporte al conocimiento científico del adenocarcinoma prostático, a la vez que han permitido consolidar las líneas de investigación descritas, y han contribuido al desarrollo académico y a la formación en investigación de estudiantes de maestría y doctorado de la Universidad de Cartagena.

Los resultados de investigación descritos en el libro han sido obtenidos durante la ejecución de proyectos de investigación financiados por el Departamento Administrativo de Ciencia, Tecnología e Innovación /Colciencias y la Universidad de Cartagena. A través de su publicación en este libro, se está dando cumplimento al requerimiento de publicación de libro de investigación.

Prefacio

Es bien conocida la asociación planteada entre la inflamación crónica y el desarrollo de cáncer. En el caso del adenocarcinoma prostático, la inflamación crónica se considera como uno de los factores ambientales más estudiados recientemente, para el que se ha planteado una posible participación en su carcinogénesis. Dentro de este planteamiento se ha postulado que la inflamación conlleva al desarrollo de Atrofia Inflamatoria Proliferativa, en respuesta al daño tisular generado por la inflamación, y que esta lesión podría hacer parte de la progresión del cáncer de próstata. Sin embargo, esta postulación no ha sido establecida, y sigue siendo objeto de investigación. Teniendo en cuenta estos aspectos, hemos llevado a cabo revisiones teóricas sobre el tema y hemos desarrollado algunos proyectos de investigación para estudiar este campo de la patogenia del adenocarcinoma prostático.

Es así como en los primeros capítulos de este libro se abordan estos temas a través de revisiones del estado del arte, El capítulo uno inicia con algunos aspectos generales de la estructura histológica de la glándula prostática, la morfología del adenocarcinoma y de las lesiones demostradas, y las postuladas como precursoras. En el capítulo dos se revisa el concepto de transición epitelial-mesenquimal dentro del contexto de la carcinogénesis y progresión del adenocarcinoma de próstata. Los capítulos siguientes, se dedican al estudio de las investigaciones realizadas sobre la relación de esta neoplasia con la inflamación, sus implicaciones biológicas y su posible utilidad clínica, además, se revisa la participación que puedan tener en este proceso algunos de los mediadores más importantes de la inflamación como son las quimiocinas.

La segunda parte del libro se dedica a presentar las investigaciones llevadas a cabo en este aspecto, describiendo su metodología, los ensayos realizados, los resultados obtenidos y las conclusiones producto de los mismos.

Presentamos un estudio de revisión histológica de biopsias prostáticas en el que se determina la frecuencia de inflamación prostática, su grado, extensión y localización, la presencia, tipo y grado de atrofia prostática focal, y la presencia de Neoplasia Intraepitelial Prostática, en este tipo de muestras, y su relación con la presencia de adenocarcinoma prostático.

Teniendo en cuenta que a pesar de los estudios de estas lesiones, y de las investigaciones que han reportado diversos perfiles de expresión génica en el adenocarcinoma prostático, el conocimiento de los genes involucrados en su carcinogénesis y progresión es todavía limitado, el objetivo del estudio presentado en el siguiente capítulo, fue evaluar en los diferentes compartimentos celulares presentes en muestras de tejido prostático humano, uno de los genes encontrados diferencialmente expresados entre líneas celulares prostáticas humanas cancerosas y una línea celular prostática humana no cancerosa. El gen estudiado es *CXXC5*, que codifica un factor nuclear inducible por retinoides, que juega un papel esencial en la hematopoyesis humana. Para el estudio de dicho gen, se evaluó su expresión a nivel de transcritos y de proteína, en muestras de tejido prostático con las diferentes lesiones postuladas como parte de la progresión del adenocarcinoma prostático, mediante PCR cuantitativa en tiempo real, hibridación cromogénica *in situ* e inmunohistoquímica.

En el capítulo séptimo se describen los resultados de estudios subsecuentes que nos han permitido detectar la expresión transcripcional del proteoglicano ESM-1, también conocido como Endocan. En este estudio investigamos si el silenciamiento de la expresión de Endocan mediado por siRNA afecta la proliferación, migración y/o la expresión de quimiocinas CXC en células PC-3. Encontramos que el silenciamiento de Endocan mediado por siRNA en las células PC-3 de fenotipo agresivo resultó en una disminución de la migración celular sin efectos en la proliferación. En consistencia con estudios previos en otros tipos celulares, el silenciamiento de Endocan en células PC-3 resultó en una disminución de la migración celular

en los ensayos *in vitro*. Ya que Endocan es considerado un marcador de angiogénesis, un proceso que se ha mostrado estar regulado por diversos factores, tales como quimiocinas de la familia CXC, en este estudio se examinó si el silenciamiento de Endocan en estas células afectaba la expresión de mRNA codificante de quimiocinas CXC. Encontramos que el silenciamiento génico de Endocan en las células PC-3 estuvo acompañado de una disminución de la expresión de CXCL3, un miembro de la familia de quimiocinas CXC con motivos ELR+, las cuales tienen actividad angiogénica.

En el capítulo ocho del libro se evalúa la expresión de los receptores atípicos de quimiocinas y su asociación con el cáncer de próstata. En este trabajo se determinaron los niveles transcripcionales de estos receptores en líneas celulares humanas y en muestras clínicas de pacientes, utilizando microarreglos de tejidos. Entre los receptores atípicos de quimiocinas evaluados, se encontró que *CCRL2* estaba diferencialmente expresado en las líneas celulares estudiadas, así también como en los especímenes clínicos malignos de próstata incluidos en el microarreglo de tejidos. *CCRL2* es un miembro presunto de esta familia de receptores, el cual juega un papel importante en el tráfico de células dendríticas. Su expresión se ha demostrado en diferentes líneas celulares y tejidos cancerosos. Sin embargo, su función y expresión en el cáncer de próstata no han sido previamente reportadas.

Lista de Capítulos

Capítulos de Revisión

Capítulo 1: Aspectos generales del adenocarcinoma prostático. Autoras: Inés Benedetti – Niradiz Reyes

Capítulo 2: Transición epitelial-mesenquimal asociada a la progresión del adenocarcinoma prostático. Autoras: Inés Benedetti – Niradiz Reyes

Capítulo 3: Inflamación y cáncer de próstata: implicaciones biológicas y posible utilidad clínica. Autores: Niradiz Reyes - Óscar Correa

Capítulo 4: Quimiocinas en cáncer de próstata. Autores: Niradiz Reyes - Óscar Correa

Capítulos de Investigación

Capítulo 5: Inflamación y atrofia focal en tejidos de biopsias de próstata y asociación con adenocarcinoma prostático. Autores: Inés Benedetti – Alfonso Bettín - Niradiz Reyes

Capítulo 6. Expresión de *CXXC5* en cáncer de próstata, implicaciones en su progresión. Autoras: Inés Benedetti – Niradiz Reyes

Capítulo 7. *ESM-1* en cáncer de próstata. Silenciamiento génico de la Molécula Endotelial Específica-1 (ESM-1) en células de cáncer de próstata. Autores: Niradiz Reyes - Juan Rebollo.

Capítulo 8. Receptores atípicos de quimiocinas en cáncer de próstata. Autores: Niradiz Reyes- Inés Benedetti-Juan Rebollo- Óscar Correa.

Índice

	Pág
ASPECTOS GENERALES DEL ADENOCARCINOMA PROSTÁTICO	33
La glándula prostática	33
Adenocarcinoma de próstata	38
Patogenia del adenocarcinoma prostático	55
TRANSICIÓN EPITELIAL-MESENQUIMAL ASOCIADA A LA PROGRESIÓN DEL ADENOCARCINOMA PROSTÁTICO	75
Aspectos generales de la Transición Epitelial Mesenquimal	76
Expresión de E-Cadherina y Transición Epitelial–Mesenquimal en adenocarcinoma prostático	85
Regulación de la Transición Epitelial-Mesenquimal en adenocarcinoma prostático por factores de transcripción	89
Receptores tirosina-quinasa y Transición Epitelial-Mesenquimal en adenocarcinoma prostático	94
Regulación de Transición Epitelial-Mesenquimal por microRNAs en adenocarcinoma prostático	97
INFLAMACIÓN Y CÁNCER DE PRÓSTATA: IMPLICACIONES BIOLÓGICAS Y POSIBLE UTILIDAD CLÍNICA	107
Aspectos generales	108
Rol de la inflamación en la etiología del cáncer de próstata	109
Inflamación prostática y cáncer de próstata	111

Implicaciones de la inflamación en la génesis y comportamiento biológico del cáncer de próstata 114
Posibles utilidades clínicas de la asociación inflamación-cáncer de próstata 116
QUIMIOCINAS EN CÁNCER DE PRÓSTATA 129
Aspectos generales 130
Hallazgos de asociación entre quimiocinas y cáncer 133
Quimiocinas y adenocarcinoma prostático 134
Metástasis del cáncer de próstata, quimiocinas y exosomas 136
Comentarios adicionales 138
INFLAMACIÓN Y ATROFIA FOCAL EN TEJIDOS DE BIOPSIAS DE PRÓSTATA Y ASOCIACIÓN CON ADENOCARCINOMA PROSTÁTICO 151
Resumen 151
Introducción 152
Materiales y métodos 154
Resultados 158
Discusión 163
EXPRESIÓN DE *CXXC5* EN CÁNCER DE PRÓSTATA, IMPLICACIONES EN SU PROGRESIÓN 181
Introducción 182
Materiales y métodos 189
Resultados 201
Discusión 215
ESM-1 EN CÁNCER DE PRÓSTATA 223
Introducción 224
Materiales y métodos 226
Resultados 231
Discusión 239
Conclusiones 240
RECEPTORES ATÍPICOS DE QUIMIOCINAS EN CÁNCER DE PRÓSTATA 247

Introducción 248
Materiales y métodos 250
Resultados 255
Discusión 258
Conclusiones 260

Lista de tablas

Tabla 1. Sistema de clasificación de Gleason

Tabla 2. Clasificación TNM para adenocarcinoma prostático

Tabla 3. Clasificación de los infiltrados inflamatorios prostáticos

Tabla 4. Edad, y características histopatológicas de las biopsias, en relación con presencia de adenocarcinoma prostático

Tabla 5. Localización de la inflamación en las biopsias de próstata

Tabla 6. Localización de la inflamación en relación con presencia de adenocarcinoma prostático

Tabla 7. Efectos de la presencia de inflamación, número de cilindros con inflamación moderada/severa, localización glandular de la inflamación, y PIN, en riesgo de cáncer de próstata

Tabla 8. Número de cilindros de tejido por cada lesión, representados en el TMA

Tabla 9. Perfil de expresión de transcritos de *CXXC5* en biopsias de tejido prostático

Tabla 10. Niveles de expresión inmunohistoquímica de *CXXC5* en las diferentes lesiones, en tejidos FFPE de especímenes de prostatectomía

Tabla 11. Secuencias de los cebadores para los ensayos de PCR

Tabla 12. Número de cilindros de tejido/lesión incluidos en el TMA

Tabla 13. Datos de expresión analizados mediante RT-qPCR en células PC-3

Lista de figuras

Figura 1. Estructura histológica de la glándula prostática

Figura 2. Adenocarcinoma prostático tipo acinar

Figura 3. Tinción para anticuerpo 34BE12 en tejido prostático normal y con adenocarcinoma

Figura 4. Proceso de Transición Epitelial-Mesenquimal

Figura 5. Tipos de transición Epitelial-Mesenquimal

Figura 6. Regulación transcripcional y mecanismos moleculares de la Transición Epitelial-Mesenquimal

Figura 7. Representación esquemática de la interacción entre estímulos inflamatorios y el tejido prostático

Figura 8. Clasificación estructural de la familia de las quimiocinas

Figura 9. Interacciones entre quimiocinas y sus receptores

Figura 10. Localización de la inflamación en relación con adenocarcinoma prostático

Figura 11. Relación entre tipo y grado de atrofia focal prostática e inflamación

Figura 12. Tinción positiva para p27 en tejido prostático benigno y adenocarcinoma prostático

Figura 13. Tinción positiva para Ki67 en tejido prostático benigno y adenocarcinoma prostático

Figura 14. Niveles de transcritos de *CXXC5* en tejido prostático benigno y adenocarcinoma prostático

Figura 15. Expresión de proteína CXXC5 en tejido prostático benigno y adenocarcinoma prostático

Figura 16. Expresión de proteína CXXC5 en glándulas tumorales de adenocarcinoma prostático de bajo grado en comparación con glándulas tumorales de adenocarcinoma prostático de alto grado

Figura 17. Expresión de proteína CXXC5 a través de las lesiones en tejidos de especímenes de prostatectomía

Figura 18. Expresión de transcritos de *CXXC5* en adenocarcinoma prostático, en TMA de tejido prostático

Figura 19. Expresión de transcritos de *CXXC5* en PIN, en TMA de tejido prostático

Figura 20. Expresión de transcritos de *CXXC5* en PIA, en TMA de tejido prostático

Figura 21. Expresión de transcritos de *CXXC5* en tejido prostático benigno, en TMA de tejido prostático

Figura 22. Expresión de proteína CXXC5 en tejido prostático benigno, en TMA de tejido prostático

Figura 23. Expresión de proteína CXXC5 en PIA, en TMA de tejido prostático

Figura 24. Expresión de proteína CXXC5 en PIN, en TMA de tejido prostático

Figura 25. Expresión de proteína CXXC5 en adenocarcinoma, en TMA de tejido prostático

Figura 26. Comparación de expresión de transcritos y de proteína *CXXC5* en tejido con adenocarcinoma prostático

Figura 27. Expresión de *ESM-1* y de quimiocinas CXC en células PC-3 en comparación con células no-tumorigénicas PWR-1E

Figura 28. Expresión de *ESM-1* y de quimiocinas CXC en células PC-3 transfectadas con siRNA

Figura 29. Viabilidad celular y proliferación de células PC-3 transfectadas con siRNA

Figura 30. Migración celular de células PC-3 transfectadas con siRNA

Figura 31. Expresión de la proteína CCRL2 en líneas celulares prostáticas

Figura 32. Tinción inmunohistoquímica de CCRL2 en tejido prostático benigno y adenocarcinoma prostático en un microarreglo de tejido prostático humano

Abreviaturas

AMARC: Alfa-metil CoA- racemasa

AR: Receptor de andrógenos

cDNA: ADN complementario

CISH: Hibridación cromogénica *in situ*

DNA: Acido desoxirribonucleico

FFPE: Tejidos fijados en formol e incluidos en parafina

EGF: Factor de crecimiento epidérmico

ERL: Motivo ácido glutámico-leucina-arginina

FGF: Factor de crecimiento de fibroblastos

GSK-3β: Glucógeno-sintasa-quinasa

HER2: Receptor 2 del factor de crecimiento epidérmico humano

H&E: Hematoxilina y Eosina

HGPIN: Neoplasia intraepitelial prostática de alto grado

HPB: Hiperplasia prostática benigna

HPRT: Hipoxantina-guaninfosforibosil-transferasa

IHQ: Inmunohistoquímica

LMA: Leucemia mieloide aguda

LNCaP: Línea celular de cáncer de próstata metastásico a ganglio linfático

mRNA: ARN mensajero

PAH: Hiperplasia postatrófica

PC-3: Línea celular de cáncer de próstata altamente metastásico

PCR: Reacción en cadena de la polimerasa

PIA: Atrofia inflamatoria proliferativa

PDGF: Factor de crecimiento derivado de plaquetas

PIN: Neoplasia intraepitelial prostática

PSA: Antígeno prostático específico

PSAP: Fosfatasa ácida específica de la próstata

PWR-1E: Línea celular de epitelio prostático no tumorigénica

RINF: Factor nuclear inducible por retinoides

RNA ISH: Hibridación *in situ* de ARN

RNA: Acido ribonucleico

RT-qPCR: Reacción en cadena de la polimerasa en tiempo real, cuantitativa, por transcripción reversa

SA: Atrofia simple

siRNA: ARN pequeño de interferencia

SNP: Poliformismo de nucleótido único

TGF- β: Factor de crecimiento transformante β

TNM: Tumor/ganglios/metástasis (Sistema de estadificación de tumores malignos).

SECCIÓN I

REVISIÓN DE LA LITERATURA CIENTÍFICA

Capítulo 1

ASPECTOS GENERALES DEL ADENOCARCINOMA PROSTÁTICO

Inés Benedetti, MD, PhD, Niradiz Reyes, MSc, PhD

La glándula prostática

La glándula prostática humana es una glándula accesoria del sistema reproductor masculino, su función biológica es la acumulación lenta y la expulsión ocasional y rápida de pequeños volúmenes de líquido prostático. Estos requerimientos se cumplen gracias a que es un órgano glandular y muscular que tiene una alta capacidad de almacenamiento y una baja capacidad secretora, cuyos conductos son morfológicamente idénticos a sus acinos, y ambos funcionan como reservorios secretores distensibles (McNeal 2007). Se encuentra asociada con la uretra, donde vierte su secreción en el momento de la eyaculación, esta secreción en el hombre adulto incluye una variedad de sustancias como las enzimas hidrolíticas antígeno específico de la próstata (PSA, del inglés: Prostatic Specific Antigen), y fosfatasa ácida prostática específica (PSAP del inglés: Prostate Specific Acid Phosphatase), que facilitan la movilidad de los espermatozoides (Petersen 2009).

Desarrollo embriológico

El desarrollo de la próstata inicia en el embrión como una condensación densa del mesénquima derivado principalmente del seno urogenital, a lo largo de la porción posterior y apical de la uretra pélvica, hasta su punto medial. Hacia la décima semana de vida embrionaria proliferan unas yemas epiteliales a partir de las paredes laterales y posteriores del segmento distal de la uretra, y se ramifican hacia el mesénquima condensado. La zona circundante a los conductos eyaculadores surge como una extensión del estroma de los conductos de Wolff, por lo que se considera que la próstata tiene un doble origen embriológico. El programa de desarrollo embriológico de la próstata es activado por los andrógenos producidos por los testículos fetales (McNeal 2007), con participación de las interacciones epitelio-estroma en la formación y diferenciación del órgano (Petersen 2009). Al nacimiento la próstata mide alrededor de un centímetro de diámetro, después de esto sigue creciendo a un ritmo lento hasta la pubertad, pero su maduración parece estar completa solo alrededor de los 20 años. En la mayoría de los hombres mayores de 50 años, se reanuda el crecimiento en el cuadro conocido clínicamente como hiperplasia prostática benigna (HPB), en el que se incrementa su espesor (McNeal 2007).

Estructura anatomo-histológica

La próstata es un órgano compuesto, formado de elementos glandulares y no glandulares estrechamente unidos dentro de una cápsula fibromuscular (McNeal 2007, Fine y Reuter 2012). En su estructura se describen cinco regiones distintas: La zona anterior, compuesta principalmente por estroma fibromuscular con muy escasas glándulas, y cuatro regiones glandulares: la zona periférica, la zona central, la zona de transición y la zona periuretral. Estas zonas tienen distintos orígenes embriológicos, histología diferente, y dan lugar a diferentes entidades patológicas (Laczko, Hudson et al. 2005). Histológicamente es una glándula túbulo-alveolar compleja, compuesta por un parénquima epitelial incluido en un estroma de tejido conectivo. El parénquima está organizado en glándulas formadas por conductos que se ramifican desde la uretra y terminan en acinos secretores (Humphrey 2007) (Figura 1).

El tejido no glandular de la próstata está concentrado antero-medialmente y es responsable por la convexidad del órgano, mientras que el tejido glandular semeja un disco con alas laterales que se pliegan hacia adelante y envuelven parcialmente el tejido no glandular (McNeal, 2007). La zona periférica se localiza en la región posterior y lateral de la glándula, se extiende desde el ápex y rodea la zona central hasta la base. Corresponde al 65 a 70% del volumen de tejido glandular de la próstata, se caracteriza por glándulas simples y estroma laxo abundante con haces de músculo liso dispuestos al azar. Es la zona más susceptible a la inflamación y el sitio más frecuente de origen del adenocarcinoma prostático. La zona central se localiza alrededor de los dos conductos eyaculadores, contiene cerca del 25 al 30% del volumen de tejido glandular de la próstata, sus células tienen un citoplasma abundante, levemente basófilo, y usualmente no se asocia con inflamación o adenocarcinoma (McNeal, 2007; Petersen, 2009).

La zona de transición corresponde al 5% del volumen de la glándula, se localiza anterior a la zona central y medial a la zona periférica, en relación con el segmento proximal de la uretra. Está compuesta de lóbulos de glándulas con conductos más cortos que los de la zona periférica, el estroma contiene haces compactos entrelazados de músculo liso, contrasta con el estroma laxo adyacente de la zona periférica, y se fusiona con el estroma de la zona anterior fibromuscular. Es el sitio exclusivo de origen de la HPB: en los individuos de edad avanzada las células epiteliales proliferan y forman masas nodulares que debido a su cercanía con la uretra con frecuencia ocasionan dificultad para la micción. La zona periuretral contiene glándulas mucosas, en los estadios avanzados de la HPB puede desarrollar crecimiento patológico, principalmente de su componente estromal, que junto con los nódulos glandulares de la zona transicional aumentan la compresión de la uretra y llevan a retención urinaria (McNeal, 2007; Petersen, 2009).

Dentro de cada zona, los conductos y los acinos prostáticos tienen apariencia histológica, calibre y disposición similares, por lo que no pueden distinguirse microscópicamente. Los acinos usualmente contienen pliegues papilares y están sostenidos por un estroma con gran cantidad de músculo liso (McNeal, 2007). El epitelio que los

reviste está compuesto por dos capas en las que se distinguen tres tipos celulares diferenciados que varían en su localización, morfología y características fenotípicas: células basales, luminales secretoras y neuroendocrinas. Las células luminales secretoras son columnares, poseen citoplasma pálido, y núcleos redondeados a ovoides de forma y tamaño regularmente uniformes, sin nucléolo o con nucléolo muy pequeño, localizados hacia la base. Estas células luminales forman una capa continua de células columnares polarizadas y están separadas de la membrana basal y del estroma por la capa de células basales (McNeal, 2007). Se considera que se derivan de la diferenciación de las células basales, son las células maduras que llevan a cabo las funciones de la próstata al ser estimuladas por andrógenos, producen secreción proteica, expresan altos niveles de: PSA, receptor de andrógenos, citoqueratina 8 y citoqueratina 18 (van Leenders, Gage et al., 2003; Shen y Abate-Shen, 2010).

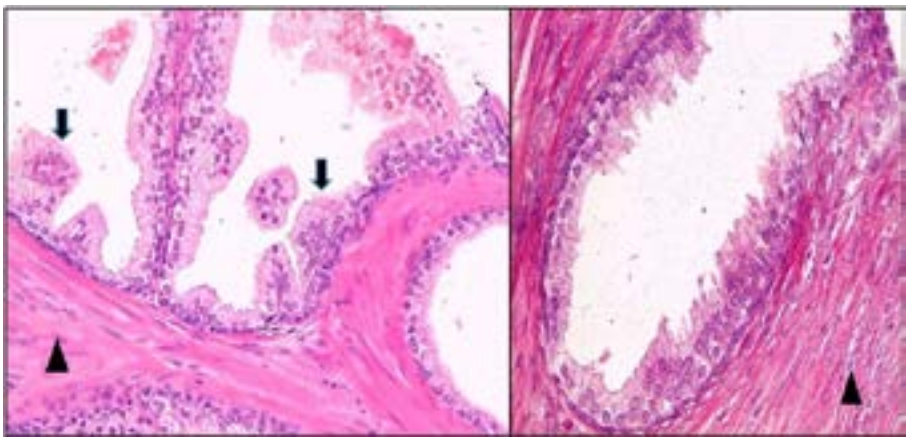

Figura 1. Estructura histológica de la glándula prostática. Izquierda y derecha: acinos prostáticos revestidos por epitelio columnar, con proyecciones luminales (flechas), rodeados por abundante estroma fibromuscular (cabezas de flechas), H&E, 100 X. (Fotografías tomadas en el Laboratorio de Histopatología, Universidad de Cartagena, 2016).

Las células basales se localizan debajo de las luminales, paralelas a la membrana basal, enlazadas por uniones intercelulares y moléculas de adhesión formando una capa continua, son marcadamente

aplanadas, con núcleos filiformes, oscuros, y muy escaso citoplasma. Corresponden al compartimento proliferativo del epitelio prostático, se dividen y dan origen a las células secretoras maduras (McNeal, 2007). Expresan p63, Bcl-2, receptor de factor de crecimiento epidérmico, citoqueratinas de alto peso molecular: citoqueratina 5 y citoqueratina 14; y bajos niveles de: receptor de andrógenos, citoqueratina 8 y citoqueratina 18. En ellas se encuentra cerca del 70% de la actividad de proliferación celular del epitelio prostático (van Leenders, Gage et al., 2003; Shen y Abate-Shen, 2010). Esta envoltura de células basales es usualmente poco evidente, y en los cortes de rutina puede aparecer incompleta o ausente alrededor de los conductos o acinos individuales (McNeal, 2007). Sin embargo, la tinción inmunohistoquímica con citoqueratina específica para células basales, o con el anticuerpo p63, muestra que estas células están presentes, a pesar de que en ocasiones no se identifiquen con las tinciones de rutina. En los acinos malignos infiltrantes las tinciones con dichos marcadores son negativas debido a que las células basales están ausentes (Hameed y Humphrey, 2005; Petersen, 2009, Benedetti, 2010). Como se ha descrito, los dos principales tipos celulares de los acinos prostáticos: luminales y basales, se pueden distinguir de acuerdo con las citoqueratinas que expresan (van Leenders, Gage et al., 2003; Shen y Abate-Shen, 2010).

Las células neuroendocrinas de los acinos prostáticos son escasas, de función desconocida, expresan marcadores endocrinos como sinaptofisina y cromogranina A, y son negativas para receptor de andrógenos (Shen y Abate-Shen, 2010).

En las luces glandulares del tejido prostático, se observan con frecuencia estructuras denominadas cuerpos amiláceos. Los cuerpos amiláceos son pequeños cuerpos laminados observados en número variable, desde pocos hasta miles, en el tejido prostático del hombre adulto. Con base en resultados de varios estudios se ha planteado una potencial etiología infecciosa en el desarrollo de estos cuerpos (Sfanos, Wilson et al., 2009; Sfanos, Isaacs et al., 2013). Debido a su alta prevalencia en la próstata del adulto, su presencia también puede indicar que la inflamación aguda posiblemente causada por infecciones bacterianas es más común en la próstata de lo que anteriormente se consideraba (Sfanos, Isaacs et al., 2013). Se ha postulado también que los cuerpos amiláceos causan traumatismo en el epitelio glandular, o

disrupción de la arquitectura epitelial con derrame de líquido prostático, con la inducción subsecuente de inflamación focal aguda y crónica (Sfanos y De Marzo, 2012).

Adenocarcinoma de próstata

Epidemiología

El adenocarcinoma prostático es el segundo cáncer más frecuentemente diagnosticado, y la quinta causa de muerte por cáncer en hombres a nivel mundial, 70% de los casos se presentan en países en vías de desarrollo, con tasas de incidencia relativamente altas en áreas como el Caribe, Sur América y el África subsahariana (Bray, Ferlay et al 2018). Según cifras de la Sociedad Americana de Cáncer, es el tumor maligno que se presentaría con mayor frecuencia en hombres durante el año 2018, con un número estimado de 164,690 diagnósticos nuevos de cáncer de próstata en hombres, y un número estimado de 29,430 muertes por esta neoplasia en el mismo período (Siegel, Miller et al., 2018).

En los países centro y suramericanos es el cáncer más frecuente y una de las principales causas de muerte por cáncer en hombres (Sierra et al., 2016), a pesar de que en muchos de estos países el registro de datos de incidencia y mortalidad es precario (Tourinho-Barbosa et al., 2016).

En Colombia, de acuerdo con los reportes del Instituto Nacional de Cancerología, ocupó el primer lugar en las cifras de incidencia de cáncer en hombres durante los años 2010 y 2012, alcanzando incidencias de 6.521 casos por año (30/100.000 habitantes), y es la segunda causa de muerte en hombres mayores de 65 años (Cancerología, 2010; Cancerología, 2012).

Factores de riesgo

Los factores de riesgo más aceptados para este tipo de tumor son: edad avanzada, raza negra, e historia familiar de la enfermedad. (Gurel, Iwata et al., 2008; Attard, Parker et al., 2016). Otros factores han sido examinados en este sentido, incluyendo dieta, antropometría,

y actividad física, sin embargo, no han sido asociados en forma consistente (Park, Haiman et al., 2015).

Edad avanzada

Es el factor de riesgo aislado más significativo; cerca de dos tercios de los casos de adenocarcinoma prostático son diagnosticados en mayores de 60 años y es muy raro antes de los 40 años (Society, 2012). Sin embargo, aunque su ocurrencia está estrechamente relacionada con el aumento de la edad, se ha postulado que no es simplemente producto del envejecimiento, sino probablemente el resultado de la interacción de muchos factores ambientales, fisiológicos, moleculares y hereditarios cuyos efectos son exacerbados por dicho envejecimiento (De Marzo, Nakai et al., 2007; De Marzo, Platz et al., 2007; Shen y Abate-Shen, 2010).

Historia familiar y riesgo genético

La historia familiar de cáncer de próstata es comunmente usada como herramienta para predecir el riesgo de desarrollar esta enfermedad, y el riesgo aumentado en hombres con historia familiar ha sido documentado en forma consistente (Chen, Liu et al., 2016). El riesgo para los familiares en primer grado de consanguinidad de hombres con adenocarcinoma prostático es dos veces mayor que el de la población general, siendo cuatro veces más alto para los familiares en primer grado de hombres con adenocarcinoma prostático diagnosticado antes de los 60 años. (Attard, Parker et al., 2016). Sin embargo, la ausencia de historia familiar al momento del examen no indica necesariamente un riesgo disminuido y su uso exclusivo para predecir el riesgo puede llevar a resultados dudosos, se debe tener en cuenta que la historia familiar generalmente involucra factores de riesgo genéticos y factores ambientales compartidos (Chen, Liu et al., 2016). De modo que ambos, historia familiar y riesgo genético, pueden aportar información útil en la identificación de los hombres en riesgo (Helfand, Kearns et al., 2016).

La mejor medida del componente genético de susceptibilidad a la enfermedad en la población general son los Polimorfismos de necleótido único (SNPs). Se han reportado mas de 100 SNPs asociados con adenocarcinoma prostático, que son usados para determinar el índice de riesgo genético (Helfand, Kearns et al., 2016).

Se ha demostrado el desempeño predictivo del índice del riesgo genético utilizando todos los SNPs asociados al riesgo de cáncer de próstata. Sin embargo, la mayoría de los estudios de identificación de estos SNPs han sido realizados en hombres caucásicos. Se ha demostrado que el uso de todos los SNPs asociados al cáncer de próstata, o sea no específicos de raza, podría llevar a sub o sobre estimar el riesgo de la enfermedad. En este sentido la determinación de un riesgo genético específico para la raza es más robusto y preciso en la determinación del riesgo de desarrollar la enfermedad (Na, Ye et al., 2016).

Muchos de los SNPs han sido encontrados en regiones no codificantes, siendo la región 8q24 la primera en ser identificada, vecina al oncogén *c-MYC*, cuya expresión se encuentra alterada en el adenocarcinoma prostático (Koh, Bieberich et al., 2010). Además, se ha reportado que las mutaciones de línea germinal del gen *BRCA2*, incrementan en cinco a siete veces el riesgo de adenocarcinoma prostático (Attard, Parker et al., 2016). Actualmente existe un mejor entendimiento de las bases genéticas del adenocarcinoma prostático familiar con la identificación de mutaciones raras, pero de alto riesgo, y, de alelos de bajo riesgo, pero comunes, que pueden conducir a un tamizaje dirigido a los pacientes en riesgo (Attard, Parker et al., 2016).

Raza

El riesgo de adenocarcinoma prostático es mayor en la raza negra, y es dos veces mas alto en afroamericanos que en hombres blancos. Esto puede estar asociado a factores ambientales como la dieta y el nivel socioeconómico (Kheirandish y Chinegwundoh, 2011), o a factores genéticos (Park, Haiman et al., 2015).

Factores ambientales

La influencia de los factores ambientales ha sido demostrada por diversos estudios que muestran tasas de incidencia y mortalidad por adenocarcinoma prostático mucho más bajas en poblaciones del este y sudeste asiático, comparadas con las de países occidentales (Sfanos y De Marzo, 2012). También por el aumento rápido en las cifras de incidencia en estas poblaciones tras su migración a Occidente (Shen y Abate-Shen, 2010), y un mayor riesgo de adenocarcinoma prostático

en las generaciones posteriores a dicha migración (Nelson, De Marzo et al., 2003). En relación con estos factores ambientales se destacan la influencia de la dieta y la obesidad, que han sido documentados como factores de riesgo importantes (Benedettini, Nguyen et al., 2008). En este aspecto, se ha descrito que algunos componentes de los alimentos pueden tener un efecto promotor. Otros componentes con un potente efecto antioxidante, como la vitamina E, el licopeno y otros carotenoides, parecen tener un efecto protector, lo que apoya la hipótesis del papel importante que el estrés oxidativo asociado a la inflamación podría jugar dentro de la carcinogénesis prostática (De Marzo, Meeker et al., 2003; Nelson, De Marzo et al., 2003; Gurel, Iwata et al., 2008).

Los estudios de asociación de la dieta al riesgo de cáncer de próstata muestran resultados diversos, el reporte del Instituto Americano de Investigación en Cáncer no muestra hallazgos convincentes en relación con que la dieta, o la obesidad, aumenten dicho riesgo, con evidencias limitadas de riesgo aumentado asociado a la ingesta de productos lácteos, dietas altas en calcio, o bajas concentraciones plasmáticas de α-tocoferol y selenio (Park, Haiman et al., 2015). Otros estudios en cambio reportan riesgo aumentado por ingesta de productos lácteos (Capurso y Vendemiale, 2017). También se ha mostrado una asociación significativa entre el consumo de carnes rojas muy asadas y, de nitritos y nitratos, usados en el procesamiento de las carnes, con la incidencia de cáncer de próstata (Capurso y Vendemiale, 2017).

Varios estudios epidemiológicos y clínicos han asociados la obesidad y el síndrome metabólico con incremento en la incidencia y mortalidad por cáncer de próstata (Allott, Masko et al., 2013). Sin embargo, otros estudios han encontrado que los valores altos del índice de masa corporal no estuvieron asociados con riesgo aumentado para esta neoplasia (Benn, Tybjaerg-Hansen et al., 2016).

Diagnóstico

La mayoría de los casos de adenocarcinoma prostático se desarrollan en la zona periférica de la glándula, un número mucho menor en la zona de transición y casi ninguno en la zona central. La razón de la predilección zonal de esta neoplasia sigue siendo un asunto no resuelto, junto con la alta selectividad de esta neoplasia por este

órgano, comparado con los otros órganos del sistema genitourinario masculino (De Marzo, Platz et al., 2007).

El adenocarcinoma prostático se sospecha tras la detección de nivel sérico elevado de PSA y/o un examen digital rectal anormal (EDR), y se confirma con el estudio histopatológico de los especímenes de biopsia. El adenocarcinoma prostático clínico puede definirse como aquel que causa síntomas relacionados con la enfermedad. Aunque esta neoplasia provoca pocos signos y síntomas en estadios precoces, la presencia de hematuria, síntomas miccionales obstructivos y dolor óseo, indican habitualmente la existencia de una enfermedad avanzada. Una enfermedad clínicamente localizada suele sospecharse a partir de niveles séricos elevados de PSA, o de un EDR anormal. El signo físico más temprano, aunque no el más sensible ni específico de un adenocarcinoma prostático, es el hallazgo de un nódulo anormal en la próstata durante el EDR, lo que indica la realización de una biopsia guiada por ultrasonido transrectal de la próstata para obtener el diagnóstico definitivo (Schroder, Van der Maas et al., 1998, Van der Kwast y Roobol, 2013). El EDR es una herramienta útil en la evaluación de la consistencia de la próstata, y junto con el estudio de imagen por ultrasonido dan información acerca del tamaño, forma y nodularidad de la glándula. La indicación más aceptada para la toma de biopsia transrectal de próstata es un valor sérico de PSA por encima de 4.0 ng/ml, con este procedimiento se obtienen entre 10 y 12 cilindros de tejido prostático que luego de ser procesados son evaluados por el patólogo (Catalona, Smith et al., 1997; Carvalhal, Smith et al., 1999; Ukimura, Coleman et al,. 2013).

Histopatología

El adenocarcinoma prostático se origina del epitelio de los acinos prostáticos (McNeal, 1997; Wang, Toivanen et al., 2014). Se ha descrito que las células del adenocarcinoma prostático y de la Neoplasia Intraepitelial Prostática (PIN, por su sigla del inglés: Prostatic Intraepithelial Neoplasia), a pesar de poseer características fenotípicas de células luminales secretoras, también presentan el patrón de proliferación celular de las células basales: capacidad de replicación del DNA, inmortalidad y expresión de telomerasa, mostrando por tanto que estas características “parecidas a las de las células madre” se

han trasladado del compartimiento basal del epitelio al compartimiento luminal, fenómeno que ha sido denominado: “Infidelidad topográfica de proliferación” (De Marzo, Nelson et al., 1998). Además, se ha encontrado en las células tumorales una subpoblación que presenta un patrón intermedio. Estos hechos, junto con los patrones de expresión de citoqueratinas, llevaron a que algunos investigadores propusieran que el tipo celular blanco de la transformación neoplásica es un tipo celular intermedio o transitoriamente proliferante, con características morfológicas y de expresión de genes tanto de células basales como de células luminales secretoras (Verhagen, Ramaekers et al., 1992; De Marzo, Marchi et al., 1999; De Marzo, Putzi et al., 2001).

El diagnóstico del adenocarcinoma prostático se establece con el examen de las biopsias transrectales con aguja, para lo cual el estudio histopatológico es el “estándar de oro” (Berney y Cheng, 2012). Requiere una serie de características histológicas que se pueden dividir en criterios mayores y menores. Los criterios mayores incluyen: un patrón de crecimiento infiltrativo, con glándulas pequeñas malignas extendiéndose entre otras grandes y complejas, ausencia de células basales y atipia nuclear con nucléolos agrandados. Los criterios menores incluyen: mucina intraluminal basófila, secreción amorfa eosinófila, figuras de mitosis, cristaloides intraluminales, áreas de PIN adyacentes, citoplasma anfofílico, e hipercromasia nuclear (Humphrey, 2007; Epstein, 2012) (Figura 2).

Grado histológico

El grado histológico de una neoplasia corresponde al grado de diferenciación de las células tumorales, el cual está directamente relacionado con el potencial de malignidad y predice la agresividad de la misma. En el adenocarcinoma prostático, la evaluación del grado histológico hasta ahora se ha hecho a través del sistema de graduación de Gleason, siendo este un componente fundamental del informe de patología de esta neoplasia (Berney y Cheng, 2012). Este sistema de evaluación en su diseño inicial se basa en el patrón histológico de diferenciación y disposición de las células tumorales en cortes teñidos con Hematoxilina y Eosina (H&E), por tanto, se fundamenta en su patrón arquitectural. Se usan cinco patrones histológicos básicos (numerados de 1 a 5). En muchos casos más de un patrón está

presente, por lo que se denomina primario al patrón predominante, el que le sigue se denomina patrón secundario, y se genera una suma histológica obtenida de los dos patrones dominantes, que puede oscilar entre 2 y 10 (Mellinger, Gleason et al., 1967; Humphrey, 2004) (Tabla 1), (Epstein et al., 2005).

Tabla 1. Sistema de clasificación de Gleason

Patrón	Características histológicas
1	Glándulas uniformes, redondeadas a ovoides, de tamaño mediano, estrechamente agrupadas formando una masa circunscrita.
2	Similar al patrón 1 pero con las glándulas menos circunscritas, con mínima infiltración en el borde, y mayor variación en forma y tamaño, dispuestas en forma más laxa y no tan uniformes como en el patrón 1.
3	Unidades glandulares discretas, glándulas más pequeñas que las del patrón 1 y 2, infiltrando entre acinos no neoplásicos, marcada variación en forma y tamaño. Puede haber pequeños nódulos cribiformes.
4	Glándulas microacinares fusionadas, mal definidas, luces pobremente formadas, glándulas cribiformes, glándulas cribiformes con borde irregular, patrón semejante al carcinoma renal de células claras, con alguna diferenciación glandular.
5	Células aisladas o en cordones y nidos sólidos, con poca o ninguna formación glandular. Comedocarcinoma.

(Epstein et al., 2005).

Numerosos estudios han confirmado el valor y la importancia del sistema de Gleason como indicador de pronóstico del adenocarcinoma prostático, además ha sido correlacionado con falla bioquímica, desarrollo de metástasis, supervivencia postratamiento y supervivencia en general (Delahunt, Miller et al., 2012). Pero, a pesar de esto, no puede predecir en forma exacta la agresividad de la enfermedad, pues se ha descrito que tumores con patrones histológicos similares pueden tener diferente evolución clínica (Shen y Abate-Shen, 2010). Esto, sumado

a que algunos aspectos del sistema de graduación de Gleason no estaban acordes con el comportamiento clínico de los tumores, llevó a que en el año 2005 se realizaran modificaciones a este sistema de graduación (Epstein, Allsbrook et al., 2005). Recientemente, basados en los resultados de nuevas investigaciones, se ha propuesto un nuevo sistema de graduación basado en modificaciones mayores al sistema original, considerando que un sistema de clasificación adecuado debe separar los grados hasta el menor número en el que cada uno de ellos tenga un pronóstico independiente (Epstein, Egevad et al., 2016).

El nuevo sistema de graduación refleja mejor la biología del adenocarcinoma prostático. Su implementación se ha propuesto con base en: (1) ofrece una estratificación más exacta de los tumores que el sistema actual, (2) simplifica el número de categorías a grados 1 a 5, (3) el grado inferior es 1, y no 6 como en la escala de Gleason, por esto reduce el potencial sobretratamiento de tumores indolentes, y, (4) el sistema actual de Gleason modificado comparte pocas semejanzas con el original. Este nuevo sistema ha demostrado ser más preciso en la predicción de la progresión, y puede ser usado, en combinación con su equivalente en la escala de Gleason (Epstein, 2016).

Uso de inmunohistoquímica en el diagnóstico del adenocarcinoma prostático

En muchos casos, la inmunohistoquímica (IHQ) juega un papel fundamental como soporte del diagnóstico, específicamente en la identificación de una lesión glandular sospechosa, cuando se debe confirmar el diagnóstico de adenocarcinoma prostático, o, confirmar la presencia de tumor metastásico (Hameed y Humphrey, 2005; Kristiansen, 2012). En este aspecto, el uso más común de la IHQ es en la identificación de las células basales, que característicamente están ausentes en el adenocarcinoma prostático. Esto se evidencia por ausencia de tinción con los anticuerpos más comúnmente usados para células basales: p63 de localización nuclear, y 34BE12 (Anticuerpo contra citoqueratina de alto peso molecular), de localización citoplasmática, respectivamente (Kristiansen, 2012). Aunque se han reportado casos raros de adenocarcinoma acinar con tinción positiva para 34BE12, y en menor frecuencia para p63, pero en una distribución no-basal (Humphrey, 2007; Epstein, Egevad et al., 2014) (Figura 3).

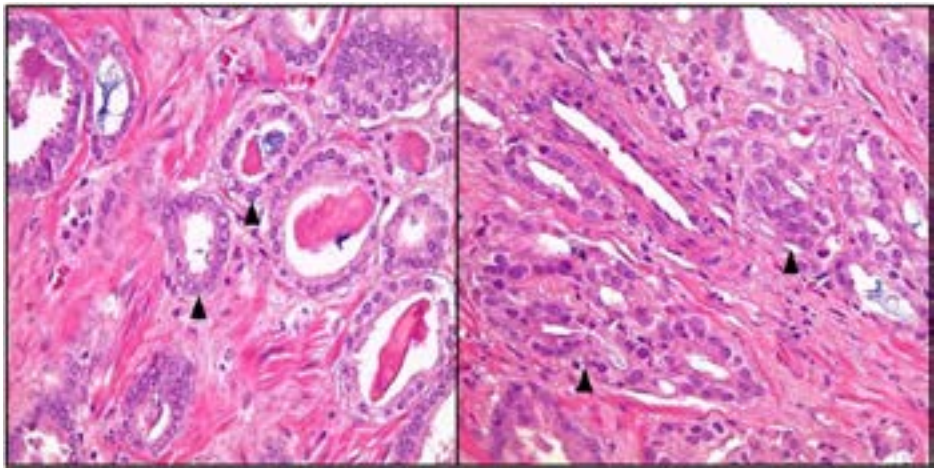

Figura 2. Adenocarcinoma prostático tipo acinar. Izquierda y derecha: glándulas pequeñas dispuestas en un patrón infiltrativo del estroma circundante (cabezas de flechas), revestidas por células de núcleos pleomórficos con nucléolo prominente, H&E, 400X. (Fotografías tomadas en el Laboratorio de Histopatología, Universidad de Cartagena, 2016).

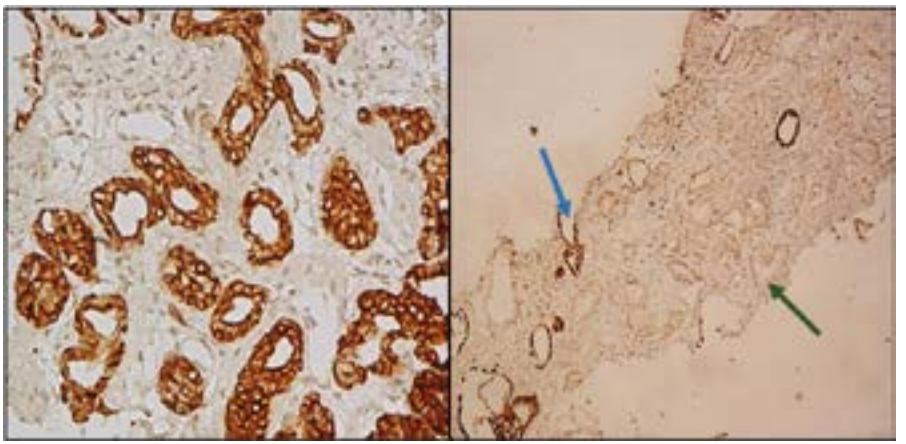

Figura 3. Tinción para anticuerpo 34BE12 en tejido prostático normal y con adenocarcinoma. Izquierda, acinos prostáticos con tinción citoplasmática fuerte para anticuerpo 34BE12. Derecha, acinos prostáticos con tinción citoplasmática fuerte para anticuerpo 34BE12 (flecha azul), acinos tumorales negativos para anticuerpo 34BE12 (flecha verde). IHQ, anticuerpo 34BE12, 100X. (Tomado de Benedetti et al., Revista Ciencias Biomédicas 1(1): 23 – 29, 2010).

Otro marcador ampliamente usado en la IHQ del adenocarcinoma prostático es el anticuerpo P504S, desarrollado para la detección de la proteína alfa-metilacil-CoA-racemasa (AMACR, del inglés: a-Methylacyl-CoA-racemase), presente en la mayoría de los casos de adenocarcinoma prostático, que se asocian con tinción positiva para P504S. De modo que la combinación de los marcadores para células basales, junto con el marcador AMACR permite confirmar o descartar el diagnóstico en los casos dudosos. Pueden usarse los tres anticuerpos en cóctel en una sola tinción, en un corte de tejido, lo que optimiza la preservación del tejido y da mejores resultados que los marcadores de células basales por si solos (Hameed y Humphrey, 2005; Humphrey, 2007; Epstein, Egevad et al., 2014).

Se ha propuesto el marcador ERG como ayuda en el diagnóstico del adenocarcinoma prostático limitado. Este marcador detecta la fusión entre el gen serina proteasa 2 regulado por andrógenos (*TMPRSS2*: androgen-regulated transmembrane protease serine 2) y el gen *ERG,* presente en cerca del 40 al 50% de los casos de adenocarcinoma prostático, por lo que es altamente específico del mismo. Los anticuerpos anti-ERG disponibles se correlacionan bien con los tumores positivos para la fusión, aunque su tinción es heterogénea hasta en el 28% de los tumores, por lo que en la biopsia puede ser negativo, y, por su baja sensibilidad, la ausencia de tinción no descarta la lesión tumoral (Epstein, Egevad et al., 2014).

En los casos en los que se requiere diferenciar entre adenocarcinoma prostático y otro tipo de tumores que pueden comprometer la próstata, como el carcinoma urotelial, los niveles séricos de PSA y PSAP son ambos muy sensibles y específicos (Hameed y Humphrey, 2005), pero su sensibilidad disminuye en el adenocarcinoma prostático pobremente diferenciado, en el que puede haber positividad focal que no sea muestreada, en este caso se pueden usar los nuevos marcadores de linaje prostático : prostein (*P501S*) y *NKX3.1* (Kristiansen, 2012; Epstein, Egevad et al., 2014).

Biomarcadores de adenocarcinoma prostático

Un biomarcador puede ser usado para tamizaje, diagnóstico, predicción de pronóstico y/o monitoreo de la respuesta al tratamiento de una enfermedad. En el caso del adenocarcinoma prostático, el

uso de biomarcadores en el tamizaje, diagnóstico y predicción del pronóstico ha influido en su manejo clínico. Debido a la marcada heterogeneidad de esta neoplasia, un reto clínico importante es poder distinguir entre los tumores indolentes y los tumores agresivos. Esto no ha sido posible con los métodos actuales, incluyendo el PSA y el grado histológico, por lo cual los esfuerzos están enfocados en la búsqueda de marcadores de adenocarcinoma prostático que puedan predecir la agresividad de la enfermedad y llevar a mejores decisiones en su manejo (Saini, 2016).

El número de publicaciones sobre biomarcadores en el cáncer de próstata ha aumentado de forma constante a lo largo de los últimos años (Ilic, Neuberger et al., 2013; Velonas, Woo et al., 2013; Balistreri, Candore et al., 2014; Costa-Pinheiro, Patel et al., 2015; Ferro, Buonerba et al., 2016); y a pesar de que algunos prometen ser útiles en la clínica, todavía no están disponibles masivamente, esto hace que el PSA sérico siga siendo el único biomarcador utilizado actualmente. Para determinar el valor de un nuevo biomarcador en cáncer de próstata, no es suficiente demostrar una relación estadísticamente significativa con el resultado de la enfermedad, sino que debe ser significativo en los modelos multivariados los cuales deben incluir el estándar clínico (PSA) y factores patológicos adicionales (Shariat, Karakiewicz et al., 2008). Cualquier nuevo biomarcador debe proporcionar un beneficio adicional, o al menos mejorar la precisión de la prueba estándar (nivel sérico de PSA). Por ejemplo, se necesita un mejor método para distinguir entre condiciones benignas de la próstata y el cáncer. Con un marcador más preciso para diagnosticar el cáncer, se perderían menos casos de cáncer de próstata, y los pacientes con patologías benignas o indeterminadas se salvarían del malestar y el riesgo que genera la biopsia transrectal guiada por ecografía (Oon, Pennington et al., 2011). También se necesitan biomarcadores para detectar la invasión de las vesículas seminales del cuello de la vejiga, la invasión perineural, la extensión extracapsular (Villari, Nesi et al., 2010), y biomarcadores que determinen la enfermedad localizada en el órgano frente a la enfermedad no limitada a la glándula prostática. Finalmente, los marcadores biológicos que mejoren la precisión de la estratificación del tumor según su grado de agresividad reducirían el número de procedimientos de prostatectomía radical en pacientes con tumores avanzados, ayudarían al uso racional de la radioterapia y la

terapia hormonal, y proporcionarían a los pacientes con enfermedad órgano-confinada otras opciones para el tratamiento curativo diferente a la prostatectomía radical (Stratton y Chang, 2009).

Antígeno Prostático Específico (PSA)

El PSA es una serina proteasa de 240 aminoácidos, codificada por un gen, miembro de la familia del gen de la calicreína humana, ubicado en el cromosoma 19, producida por las células epiteliales de la próstata, que está presente en la secreción prostática normal, y se eleva en el adenocarcinoma prostático. Se secreta en concentraciones altas en el líquido seminal, donde actúa para licuar el coágulo seminal. El PSA se encuentra en concentraciones mucho más bajas en el suero, donde existe en una forma libre, que corresponde de 5 a 35% del PSA total (Saini, 2016), o en una forma ligada más abundante, en complejos con las antiproteasas α1-antiquimiotripsina o α2-macroglobulina (Stenman, Leinonen et al., 1991). El valor sérico normal de PSA aceptado generalmente es de 4,0 ng/ml o menos. Una concentración sérica elevada de PSA puede obedecer a diversos factores, entre ellos, cáncer de próstata, eyaculación, inflamación e infección prostática, hiperplasia prostática, o instrumentación urológica reciente (Romero Otero, García Gómez et al., 2014).

La relación entre PSA libre y PSA total se encuentra disminuida en el adenocarcinoma prostático y mejora la especificidad de la detección de cáncer en hombres con valores de PSA total entre 4–10 ng/ml y EDR normal. Sin embargo, debido a la inestabilidad del PSA libre en comparación con el PSA ligado, el PSA libre presenta una amplia variabilidad analítica, por lo que no es usado como una herramienta primaria de tamizaje (Saini, 2016).

La determinación de los niveles séricos de PSA ha sido usada como prueba de tamización para adenocarcinoma prostático durante más de veinte años, y se considera la causa de la disminución en la mortalidad por esta neoplasia en USA. Es el marcador más usado por los clínicos para el cáncer de próstata, desde 1994 cuando fue aprobado por la FDA para el tamizaje junto con el EDR. Sin embargo, estudios más recientes han demostrado que un 20% de los hombres con PSA por debajo de 4 ng/ml tienen adenocarcinoma prostático, y muchos hombres con niveles más altos de PSA no lo tienen (Catalona,

Smith et al., 1997). Se ha descrito que la probabilidad de identificar un adenocarcinoma prostático en la biopsia de próstata basada en el umbral de PSA sérico usado comúnmente de 4 ng/ml es cerca de 21%. Esto representa una sobreestimación cercana al 75%, y un sobrediagnóstico de tumores que habrían permanecido no detectados (Attard, Parker et al., 2016). Lo que refleja su principal limitación: la falta de especificidad, pues, pese a tener especificidad de órgano, el PSA no es específico de cáncer, sus niveles séricos pueden elevarse en otras condiciones que alteran la membrana basal del epitelio prostático como en la prostatitis, HPB, tras biopsia prostática o cirugía (Saini, 2016).

Dicha limitación ha llevado a biopsias potencialmente innecesarias, y a sobretratamiento por aumento en la detección de canceres indolentes que podrían no haber afectado la vida de los pacientes si no hubiesen sido tratados (Patil y Magi-Galluzzi, 2015). Diversos estudios no encuentran ventajas al comparar el riesgo-beneficio del uso del PSA, lo que ha llevado a determinar que no se debe usar en el tamizaje en la población general, a pesar de las evidencias en favor de la reducción en la mortalidad generada por el mismo. El efecto del tamizaje con PSA en la mortalidad por adenocarcinoma prostático y su utilización como método de tamizaje siguen siendo controversiales. A pesar de que algunos estudios han demostrado que el nivel sérico de PSA predice poderosamente el riesgo de desarrollar metástasis de adenocarcinoma prostático y de morir por la enfermedad, en general, no hay consenso en relación con una evidente reducción en la mortalidad asociada al tamizaje con PSA (Attard, Parker et al., 2016).

El tamizaje con PSA ha sido relacionado con sobrediagnóstico, definido como la fracción de hombres cuyo cáncer fue detectado mediante PSA, y que de otro modo no habrían sido diagnosticados clínicamente en el transcurso de su vida, usando esta definición, se considera que 30 a 50% de los casos de adenocarcinoma prostático detectados por tamizaje con PSA podrían corresponder a casos de sobrediagnóstico (Van der Kwast y Roobol, 2013).

El diagnóstico y seguimiento después del tratamiento son algunos de los principales retos para el manejo clínico del adenocarcinoma prostático. Aunque el tamizaje con PSA mejoró la detección temprana, sus niveles séricos tienen poca correlación con la agresividad o la

diseminación tumoral, y no es útil para predecir recaídas. La precisión en el diagnóstico, específicamente en términos de estadificación inicial, seguimiento activo y terapia focal, es uno de los principales problemas en este campo. Los pacientes son sometidos a biopsias repetitivas, que a pesar de ser invasivas no son decisivas, ni siquiera si se combinan con PSA y DRE. El examen digital rectal tiene baja sensibilidad, mientras que el tamizaje con PSA se caracteriza por baja especificidad (Heidenreich, Bastian et al., 2014).

Nuevos biomarcadores sanguíneos para adenocarcinoma prostático

Muchos biomarcadores han sido identificados en muestras sanguíneas y están actualmente bajo investigación (Costa-Pinheiro, Patel et al., 2015; Ferro, Buonerba et al., 2016). Sin embargo, no todos han tenido el impacto que se esperaba en los ambientes clínicos. Entre otros, calicreína glandular humana 2 (hK-2) (Magklara, Scorilas et al., 1999), antígeno precoz del cáncer de próstata (EPCA) (Dhir, Vietmeier et al., 2004), uroquinasa activadora de plasminógeno (uPA) (Duffy, 2002), cromogranina A (Hirano, Minei et al., 2007), y proteína secretada de próstata (PSP94) (Whitaker, Warren et al., 2010).

Recientemente, otros biomarcadores potencialmente útiles para el diagnóstico precoz del cáncer de próstata han sido propuestos, destacándose los microRNAs (miRNAs), un tipo de ácidos nucleicos no codificantes con funciones importantes como reguladores de la expresión génica a nivel post-transcripcional (Ferro, Buonerba et al., 2016). Tanto los miRNAs circulantes como los tisulares, tienen el potencial de ser empleados como marcadores de diagnóstico y pronóstico para diversos tipos de cáncer incluyendo el de próstata (Sarkar y Das, 2016). Por ejemplo, Mahn et al. (Mahn, Heukamp et al., 2011) estudiaron 37 pacientes sometidos a prostatectomía radical, 18 pacientes con HPB tratados con adenomectomía retropúbica, 8 pacientes con adenocarcinoma prostático metastásico y 20 voluntarios sanos. En todos los grupos evaluaron cuatro miRNAs oncogénicos (miR-32, miR-26a, miR-let7i y miR-195), más el miR-16 como control. Encontraron que el uso de miR-26a como marcador individual fue altamente sensible (sensibilidad de 89%), y moderadamente específico (especificidad de 56%), para discriminar entre pacientes con HPB

y pacientes con cáncer de próstata, pero el uso combinado de los miRNAs oncogénicos se asoció con una mayor precisión diagnóstica (sensibilidad de 78.4% y especificidad de 66.7%). Los autores también destacan, que los niveles de expresión de miR-195 y miR- let7i se asociaron con el índice de Gleason, indicando que los niveles séricos de estas moléculas tendrían utilidad en predecir el pronóstico de la enfermedad (Mahn, Heukamp et al., 2011). En otro estudio en 82 individuos con cáncer de próstata, Shen et al. (2012), mostraron que los niveles elevados de miR-21 y miR-221 fueron capaces de diferenciar los pacientes con adenocarcinoma prostático de bajo riesgo de aquellos con adenocarcinoma de alto riesgo. Estos resultados confirmaron que los miRNAs están asociados con diferentes niveles de agresividad en el cáncer de próstata (Shen, Hruby et al., 2012).

Biomarcadores de adenocarcinoma prostático detectados en orina

En las dos últimas décadas también se han hecho esfuerzos dirigidos a descubrir y validar nuevos marcadores biológicos de adenocarcinoma prostático en orina; entre ellos el antígeno 3 de cáncer de próstata (*PCA3*), Sarcosin, y el reordenamiento genómico *TMPRSS2: ERG* son los que tienen el mayor potencial diagnóstico (Ferro, Buonerba et al., 2016).

El *PCA3* es un antígeno específico de adenocarcinoma prostático, codificado por un gen ubicado en el cromosoma 9q21-22. Es un RNA largo no codificante de función desconocida. No es detectado en tejido prostático normal, tiene baja expresión en HPB, y está altamente expresado en más del 95% de los casos de adenocarcinoma prostático primario y metastásico, lo que hace que el mRNA de *PCA3* sea un biomarcador útil para esta neoplasia (Romero Otero, García Gómez et al., 2014). Su uso fue aprobado por la FDA en 2012 para casos sospechosos de adenocarcinoma prostático con resultado de biopsia negativo, y/o EDR, o niveles de PSA negativos (Saini, 2016). Después de un masaje prostático, las células prostáticas son detectadas en la orina para detectar el mRNA de *PCA3*, y se obtiene un puntaje de *PCA3*, que resulta de normalizar el número de copias de mRNA de *PCA3* con el número de copias de mRNA de PSA. Se ha establecido un punto de corte de 35 para este puntaje de *PCA3*, con el cual se

ha reportado que tiene mayor especificidad (66%-89%), mejor valor predictivo positivo (48%-75%) y mejor valor predictivo negativo (74%-90%) que el PSA sérico, aunque su sensibilidad (54%,82%) es menor. Hasta ahora los estudios no han podido demostrar si el *PCA3* es útil para detectar en forma selectiva los casos de adenocarcinoma prostático de mayor agresividad. Se ha propuesto que una estrategia para mejorar su rendimiento sería combinarlo con el estudio del gen de fusión *TMPRSS2-ERG* (Attard, Parker et al., 2016). En el primer reporte de su uso en Latinoamérica se obtuvieron cifras similares a las descritas para otras poblaciones: sensibilidad de 52% y especificidad de 87%, lo que demuestra su reproducibilidad (Ramos et al., 2013).

Por su parte, Sarcosin, un metabolito derivado de N-metil glicina, se ha encontrado significativamente elevado en pacientes con adenocarcinoma prostático respecto a individuos sanos; también se ha encontrado asociado a la progresión del cáncer (Sreekumar, Poisson et al., 2009). Este marcador se puede medir tanto en la orina como en el suero, en este último los estudios indican que Sarcosin tiene un valor predictivo mayor que el PSA total y el PSA libre en pacientes con PSA total < 4.0 ng/ml (Ferro, Lucarelli et al., 2015); lo que sugiere que este biomarcador puede ser una herramienta adicional no solo para el diagnóstico, sino también, para la selección de pacientes candidatos para una vigilancia activa. Además, niveles elevados de esta molécula se han encontrado en suero de pacientes con cáncer de próstata metastásico resistente a la castración en comparación con los pacientes con enfermedad no metastásica (Ferro, Buonerba et al., 2016).

Por último, la fusión *TMPRSS2:ERG* es el reordenamiento más frecuente en el cáncer de próstata (presente en el 15% de los PIN, y hasta en el 50% de los adenocarcinomas localizados) lo que sugiere que este reordenamiento o bien corresponde a un evento temprano que precede la aparición del cáncer (PIN) o se produce después del inicio del tumor (Tomlins, Rhodes et al., 2005; Tomlins, Laxman et al., 2007). Esto se da cuando se fusiona el gen de la proteasa de transmembrana serin 2 (*TMPRSS2*) y el proto-oncogén homólogo del virus de eritroblastosis aviar v-ets E26 (*ERG*). Se ha encontrado que la fusión *TMPRSS2:ERG* es altamente específica para la predicción de cáncer de próstata clínicamente significativo en la biopsia (Ferro,

Buonerba et al. 2016). Al igual que *PCA3*, la fusión *TMPRSS2:ERG* puede ser detectada en orina después de un masaje prostático y sus valores pueden ser normalizados con los niveles del mRNA de PSA, lo que permite calcular un índice de *TMPRSS2:ERG*. Dado que ambos marcadores pueden ser medidos en orina, Hessel y colaboradores, (2007), informaron por primera vez la combinación de *PCA3* y *TMPRSS2:ERG*, y desde entonces varios estudios han mostrado que el uso combinado de estos dos biomarcadores mejora la exactitud para detectar y predecir el comportamiento del cáncer (Cao, Ye et al., 2011; Salami, Schmidt et al., 2013).

Estadificación

La estadificación clínica y patológica se utiliza como una forma de evaluar la extensión del tumor, predecir el pronóstico y dirigir el tratamiento. Se realiza con base en datos obtenidos antes del tratamiento definitivo. La extensión de un tumor clínicamente evidente se determina mediante el EDR, el ultrasonido transrectal u otros estudios de imágenes (Cheng, Montironi et al., 2012).

El sistema de estadificación clínica que se utiliza con mayor frecuencia en el cáncer de próstata es el sistema TNM, en el que T corresponde a tumor, N corresponde a ganglios linfáticos, y M corresponde a metástasis (Tabla 2) (American Joint Committee on Cancer). En los tumores T3, la identificación de invasión grasa en las biopsias con aguja constituye estadio T3a, pues normalmente no hay tejido adiposo intraprostático. El estadio T3b representa invasión a las vesículas seminales, y puede identificarse en biopsia con aguja de estas. La clasificación patológica no tiene pT1, el adenocarcinoma prostático pT2 está confinado al órgano: pT2a es unilateral, compromete la mitad o menos de un lado de la próstata, pT2b es unilateral, comprometiendo más de la mitad de un lado y pT2c corresponde a compromiso bilateral; pT3 equivale a extensión extra prostática: pT3a compromiso del cuello vesical, pT3b compromiso de vesícula seminal, y pT4 extensión a órganos vecinos (Cheng, Montironi et al., 2012). Actualmente la mayoría de los expertos están de acuerdo en que el índice de Gleason y el estadio patológico son los más fuertes determinantes del comportamiento biológico de esta neoplasia (Van der Kwast, Amin et al., 2011).

Tabla 2. Clasificación TNM para adenocarcinoma prostático (American Joint Committee on Cancer)

T1	Tumor clínicamente no aparente, no palpable, ni visible mediante imágenes
T1a	Descubrimiento histológico incidental del tumor en ≤ 5% del tejido resecado
T1b	Descubrimiento histológico incidental del tumor en ≥ 5% del tejido resecado
T1c	Tumor no palpable o no visible, identificado en biopsia con aguja indicada por nivel sérico elevado de PSA
T2	Tumor palpable, órgano-confinado, palpable por EDR o visible por estudios de imágenes
T2a	Tumor involucra la mitad o menos, de un lóbulo
T2b	Tumor involucra más de la mitad de un lóbulo
T2c	Tumor involucra ambos lóbulos
T3	Tumor palpable, con extensión extraprostática
T3a	Extensión extracapsular, uni o bilateral
T3b	Extensión a vesícula seminal
T4	Tumor fijo o que invade estructuras adyacentes distintas a las vesículas seminales: el cuello de la vejiga, el esfínter externo, el recto, los músculos elevadores o la pared de la pelvis
N0	No existe metástasis ganglionar linfática regional ·
N1	Metástasis en ganglio(s) linfático(s) regional(es)
M0	No hay metástasis a distancia
M1	Metástasis a distancia

Patogenia del adenocarcinoma prostático

Inflamación y cáncer de próstata

Es bien conocida la asociación planteada entre la inflamación crónica y el desarrollo de cáncer (Balkwill y Mantovani, 2001; Mantovani, Allavena et al., 2008). En el estudio de la patogénesis de adenocarcinoma prostático específicamente, la influencia de la inflamación crónica de la próstata ha sido uno de los factores ambientales más investigados recientemente (Sfanos y De Marzo, 2012). El papel de la inflamación en este campo ha sido sugerido desde tiempo atrás teniendo como evidencia la infiltración de la glándula por células inflamatorias en pacientes con cáncer (Sutcliffe y Platz, 2007), y recientemente ha sido planteado por evidencias principalmente

moleculares. Además, se ha documentado que la inflamación en la próstata es frecuente en la zona periférica de la glándula que es la predilecta para la aparición del adenocarcinoma. El desarrollo de inflamación en la próstata ha sido asociado a factores hormonales, dietéticos, mecanismos potencialmente desencadenantes como sustancias químicas o agentes físicos intraluminales, y procesos infecciosos como las infecciones de transmisión sexual (ITS), y las infecciones del tracto urinario (Sfanos y De Marzo, 2012, Reyes, 2014).

En la búsqueda de la etiología de las infecciones prostáticas se han detectado diversos microorganismos como virus, bacterias y protozoarios, siendo algunas bacterias no relacionadas con ITS, como *Escherichia coli* y *Enterococcus spp*, los microorganismos más comúnmente implicados en la etiología infecciosa de la inflamación crónica de la próstata. Aunque varios microorganismos asociados con ITS también han sido implicados tales como: *Chlamydia trachomatis, Gonococo, Trichomonas vaginalis, Treponema pallidum y Mycoplasma spp*. (Sfanos y De Marzo, 2012).

Durante mucho tiempo, se ha intentado identificar agentes infecciosos en la próstata de pacientes con adenocarcinoma prostático, como parte del estudio de la asociación planteada entre la etiología infecciosa de la prostatitis y esta neoplasia. Hasta la fecha no existe evidencia de que un único microorganismo sea el estímulo reconocido para la inflamación asintomática observada en estos casos, o que contribuya directamente a la carcinogénesis prostática, a pesar de numerosos reportes sobre la presencia de especies bacterianas, parasitarias o virales en la próstata de estos pacientes. De modo que no existe un consenso en relación con la contribución de los agentes infecciosos a la carcinogénesis prostática (Sfanos, Isaacs et al., 2013).

Se han llevado a cabo muchos trabajos en los últimos años, pero, el estudio de la inflamación prostática clínica no ha sido fácil (MacLennan, Eisenberg et al., 2006). La prostatitis es una entidad heterogénea, que, de acuerdo con el consenso del Instituto Nacional de Salud de los Estados Unidos, se clasifica en cuatro categorías, las tres primeras sintomáticas: (I) prostatitis bacteriana aguda I; (II) prostatitis bacteriana crónica; (III) prostatitis crónica; y la última es la (IV) prostatitis inflamatoria asintomática (Nickel, True et al., 2001). El término histológico prostatitis implica la presencia de infiltración

patológica de la próstata por células inflamatorias. Los patólogos usualmente han prestado poca atención a la inflamación prostática a menos que sea florida, la principal razón es que el significado clínico de esta observación no se ha definido. Para los patólogos, la prostatitis se define como el aumento de células inflamatorias dentro del parénquima prostático (Gurel, Lucia et al., 2014).

La influencia de la inflamación prostática en la iniciación y/o progresión del adenocarcinoma prostático es difícil de analizar debido a que pocos casos de inflamación prostática generan sintomatología. También debido a la alta prevalencia de inflamación prostática asintomática, evidenciada en los estudios histológicos de especímenes de biopsias prostáticas de pacientes con niveles elevados de PSA, prostatectomías radicales o resecciones transuretrales de próstata de pacientes con adenocarcinoma o con HPB, o incluso en especímenes de autopsia (De Marzo, Platz et al., 2007; Delongchamps, de la Roza et al., 2008; Stimac, Reljic et al, 2009; Davidsson, Fiorentino et al., 2011). Los estudios que han intentado establecer una asociación entre la prostatitis y el riesgo de adenocarcinoma prostático han mostrado resultados contradictorios, por lo que esta asociación sigue siendo un área importante de investigación (Sfanos y De Marzo, 2012).

Lesiones precursoras de adenocarcinoma prostático

El proceso de la carcinogénesis es complejo, pues involucra muchos cambios a nivel celular, en el caso del adenocarcinoma prostático describe el cambio de glándulas benignas hasta carcinoma invasor, en el que, se considera que existe un paso intermedio constituido por el desarrollo de lesiones premalignas. Para que una lesión de la próstata sea considerada como premaligna debe cumplir una serie de condiciones: debe existir una relación epidemiológica, la lesión precursora debe estar presente en edades más tempranas que el cáncer y con características morfológicas similares, debe localizarse cercana a su presunto equivalente maligno, y la prueba definitiva es la evidencia clínica de progresión a enfermedad invasiva (Vis y Van Der Kwast, 2001).

En relación con su desarrollo, actualmente, PIN es la única lesión ampliamente aceptada como lesión precursora, con base en que existe mayor frecuencia de PIN en próstatas con adenocarcinoma, y presenta una asociación topográfica con las glándulas tumorales;

se ha demostrado con frecuencia la transición entre PIN y focos de adenocarcinoma, y, existen alteraciones citológicas y moleculares compartidas entre PIN y adenocarcinoma prostático (Bostwick, Liu et al., 2004).

Existe controversia en relación con el concepto de que el epitelio prostático normal directamente origina PIN, pues podría haber otra lesión intermedia involucrada, o, también si el adenocarcinoma prostático se origina directamente de PIN, o también hay otra lesión intermedia (De Marzo, Putzi et al., 2001). Se ha planteado también que tanto PIN como el adenocarcinoma prostático podrían tener su origen en otras lesiones (Montironi, Mazzucchelli et al., 2007). En este contexto, se ha propuesto a la Atrofia Inflamatoria Proliferativa (PIA, por su sigla del inglés: Prolipherative Inflammatory Atrophy), como potencial lesión precursora. Este es un tipo de atrofia prostática focal usualmente asociada con inflamación, descrita recientemente, observada con frecuencia en regiones extensas de la zona periférica de la glándula (De Marzo, Marchi et al., 1999).

La evaluación morfológica, inmunohistoquímica, genética y molecular de PIA realizada en diversos estudios ha permitido encontrar evidencias que soportan el planteamiento en favor de su relación causal con el adenocarcinoma prostático (De Marzo, Marchi et al., 1999), sobre todo porque esta lesión puede tener una proliferación elevada en relación con el epitelio normal, y se ha observado fusionada con focos de PIN y adenocarcinoma, con evidencia directa de una transición morfológica (Wang, Bergh et al., 2009), Aunque esta asociación topográfica por sí sola no es una prueba definitiva, es consistente con el modelo propuesto por De Marzo, quien plantea que el ambiente de estrés oxidativo generado por la inflamación lleva al desarrollo de esta lesión en respuesta al daño celular generado (De Marzo, Marchi et al,. 1999). Sin embargo, existe controversia al respecto, pues otros autores consideran que PIA no lleva al desarrollo de adenocarcinoma prostático (Billis 2010).

Neoplasia intraepitelial prostática (PIN)

Actualmente, PIN es considerada la lesión precursora de adenocarcinoma prostático de acuerdo con todas las evidencias disponibles (Bostwick y Cheng, 2012; Klink, Miocinovic et al., 2012).

Esta postulación se fundamenta en varios aspectos: mayor frecuencia de PIN en próstatas con adenocarcinoma, asociación topográfica con adenocarcinoma, transición frecuente entre PIN y focos de adenocarcinoma, semejanza citológica y alteraciones moleculares compartidas entre PIN y esta neoplasia (Bostwick, Liu et al., 2004).

PIN representa el estadio final preinvasivo de una cadena de proliferaciones celulares a nivel del epitelio de los acinos y conductos prostáticos. Tradicionalmente fue clasificada como PIN de bajo y alto grado, sin embargo, recientemente debido a la poca reproducibilidad y limitada utilidad clínica de PIN de bajo grado, se ha homologado a la lesión de alto grado (Bostwick y Cheng, 2012)

Se caracteriza por una proliferación de las células epiteliales de los conductos y acinos, disponiéndose en diversos patrones histológicos de crecimiento producto de hiperplasia de las células epiteliales luminales, con cambios citológicos, como aumento del tamaño nuclear y nucleolar, que imitan los del cáncer (Bostwick, Liu et al., 2004). Es fenotípicamente similar al adenocarcinoma prostático, se encuentra en zonas contiguas con él, y ambos tienen índices similares de proliferación y apoptosis. Estos cambios en el genotipo y el fenotipo en las células de PIN son intermedios entre las células epiteliales benignas y las del adenocarcinoma e indican deterioro en la diferenciación y en el control regulador celular (Bostwick y Cheng, 2012).

Clínicamente su importancia radica en que un diagnóstico de PIN se asocia con un riesgo aumentado de adenocarcinoma prostático en una biopsia posterior, riesgo que anteriormente era considerado muy alto y actualmente se describe en un 24%, pero a pesar de su disminución sigue siendo mayor que el observado en los casos con biopsias iniciales con diagnóstico benigno (Klink, Miocinovic et al., 2012).

Atrofia prostática focal

Es controvertido el planteamiento de si el epitelio prostático normal directamente origina PIN o hay otra lesión intermedia involucrada, o, de otro modo, si PIN da origen directamente a un adenocarcinoma prostático o igualmente hay otro intermediario. Se ha postulado

que tanto PIN como el adenocarcinoma prostático además podrían originarse de otras lesiones, entre las que se ha propuesto la atrofia focal como potencial lesión precursora (De Marzo, Putzi et al., 2001; Montironi, Mazzucchelli et al., 2007).

El planteamiento de la atrofia focal como potencial lesión precursora del adenocarcinoma prostático ha sido considerado desde hace algunas décadas, por su presencia frecuente en la cercanía de lesiones cancerosas, y por la localización habitual tanto de adenocarcinoma como de atrofia en la zona periférica de la glándula. A mediados del siglo pasado, Franks, planteó la hipótesis de que la atrofia de las glándulas prostáticas y la subsecuente proliferación de su epitelio representaba la lesión inicial del adenocarcinoma prostático, con base en las características citológicas de las células basales, parecidas a las de las células malignas (Franks, 1954). Liavag planteó que al menos algunas formas de atrofia podrían dar origen directamente a cáncer, y demostró una asociación topográfica entre hiperplasia postatrófica y adenocarcinoma prostático (Liavag, 1968; Shah, Mucci et al., 2001). Dicha relación causal aún sigue siendo controvertida (Bostwick y Cheng, 2012), pues otros consideran la atrofia focal como un proceso benigno que no conduce a cáncer (Billis, 1998; Anton, Kattan et al., 1999) (Billis y Magna, 2003), lo que indica que existe todavía mucha controversia respecto a su relación causal con el adenocarcinoma prostático y con PIN.

En la atrofia de la próstata se observa una reducción del volumen de las glándulas, representada por carencia relativa de citoplasma, y del estroma que las rodea. Puede dividirse en dos categorías: atrofia difusa y atrofia focal. La atrofia difusa es un tipo hormonal de atrofia, producto de la disminución o bloqueo total de los niveles circulantes de andrógenos, también puede ser secundaria a radioterapia, compromete toda la glándula en forma uniforme y presenta características histológicas específicas como: una capa de células basales prominente subyacente a una capa de células luminales cúbicas. La atrofia focal en cambio no está relacionada con descenso en el nivel de andrógenos, se presenta como focos aislados de glándulas atróficas rodeadas por glándulas de apariencia habitual, con frecuencia se localiza en la zona periférica y rara vez en la zona

central de la próstata (De Marzo, Marchi et al., 1999; Putzi y De Marzo, 2000; De Marzo, Platz et al., 2006; Billis, 2010).

Microscópicamente, la atrofia focal prostática es reconocida como focos de glándulas de aspecto hipercromático, debido al escaso citoplasma de las células luminales, rodeadas por glándulas de apariencia normal; el epitelio está compuesto por dos capas de células: basales y luminales, aunque puede ser difícil discriminar las células basales en los cortes teñidos con HE, por lo que demostrar su presencia puede requerir realizar inmunotinción con citoqueratinas específicas de células basales (Amin, Tamboli et al., 1999).

También se ha descrito que, en la mayoría de los casos, la atrofia prostática focal contiene infiltrado inflamatorio crónico, lo que llevó a McNeal a denominarla "Atrofia postinflamatoria" y a proponer que probablemente represente un remanente de procesos inflamatorios crónicos severos (De Marzo, Platz et al., 2006). La atrofia focal prostática tiene varios tipos morfológicos inicialmente clasificados por Moore en 1936 como atrofia acinar simple y atrofia esclerótica (Billis, 2010). En 1954 Franks la clasificó en cinco patrones (Franks, 1954), presentándose posteriormente muchas descripciones de patrones morfológicos, hasta la clasificación simplificada de Ruska que consiste en: Atrofia simple e hiperplasia postatrófica (Ruska, Sauvageot et al., 1998).

Para desarrollar una terminología estandarizada que permitiese comparar los estudios de diferentes grupos, se estableció el "Working Group Classification of Focal Atrophy of the Prostate" que clasifica la atrofia focal prostática en cuatro patrones morfológicos: Atrofia simple, hiperplasia postatrófica, atrofia simple con formación de quistes y atrofia parcial, aunque usualmente más de un tipo puede estar presente en la muestra estudiada (De Marzo, Platz et al., 2006). En la atrofia simple las glándulas presentan un patrón arquitectural normal sin incremento en su número y tienen una apariencia muy basófila debida al escaso citoplasma. En la hiperplasia postatrófica las glándulas tienen una apariencia atrófica similar, con escaso citoplasma, pero son más pequeñas, están apiñadas y aumentadas en número, lo que le da un aspecto "hiperplásico" que llevó a su denominación. En ambos tipos de atrofia focal, en la mayoría de los casos, se observa al menos algún infiltrado inflamatorio crónico en el estroma, el epitelio, o las luces

glandulares, aunque también puede encontrarse infiltrado inflamatorio agudo asociado (Ruska, Sauvageot et al., 1998; De Marzo, Platz et al., 2006).

Aunque la atrofia en general es considerada un fenómeno regresivo, la atrofia focal prostática presenta una baja tasa apoptótica similar a la de las glándulas no atróficas, y un alto índice de proliferación celular, evidenciado por Ruska por aumento de tinción inmunohistoquímica con el marcador de proliferación celular Ki-67 en las células epiteliales (Ruska, Sauvageot et al., 1998).

Atrofia inflamatoria proliferativa (PIA)

Es bien conocida la asociación planteada entre la inflamación crónica y el desarrollo de cáncer (Balkwill y Mantovani 2001, Mantovani, Allavena et al. 2008). En el adenocarcinoma prostático se ha postulado que la inflamación generada por estímulos, que hasta ahora no son claros, pero que pueden incluir infecciones prostáticas, conlleva al desarrollo de PIA, generalmente asociada con infiltrado celular de tipo inflamatorio. (De Marzo, Nakai et al. 2007, Sfanos y De Marzo 2012). Esta atrofia asociada a inflamación que puede comprometer regiones de la glándula prostática ha sido postulada como precursora de PIN o de adenocarcinoma prostático (De Marzo, Marchi et al. 1999, De Marzo, Nakai et al. 2007).

Los estudios que han evaluado algunos tipos de atrofia focal desde el punto de vista morfológico, inmunohistoquímico, molecular y genético han aportado algunas evidencias preliminares en favor de su participación en la carcinogénesis prostática, especialmente debido a que pueden ser altamente proliferativas comparadas con el epitelio normal (De Marzo, Marchi et al., 1999; Putzi y De Marzo, 2000; Shah, Mucci et al., 2001; Wang, Bergh et al., 2009).

Los hallazgos de Ruska en relación con la baja tasa apoptótica y el alto índice de proliferación de la atrofia focal fueron confirmados en estudios posteriores (De Marzo, Marchi et al., 1999; Shah, Mucci et al., 2001), donde se plantea que no parece ser el resultado de un proceso activo de involución, sino una lesión regenerativa en respuesta a eventos que lleven a pérdida celular (De Marzo, Marchi et al., 1999; van Leenders, Gage et al., 2003). Como resultado de

la caracterización inmunohistoquímica y morfológica de la atrofia focal prostática, De Marzo y colaboradores propusieron el término “Atrofia inflamatoria proliferativa” (PIA), en razón de su frecuente asociación con inflamación y su alto índice proliferativo; describiéndola como focos de atrofia focal cuya morfología es de atrofia simple o hiperplasia postatrófica, con glándulas revestidas por doble capa celular, asociadas con células inflamatorias en el componente epitelial y estromal. En estos focos de atrofia además del aumento de tinción para marcadores de proliferación celular, se observó aumento de tinción para GSTP1 (glutatión-S-transferasa π 1) y Bcl2, y, disminución de tinción para el inhibidor de quinasa dependiente de ciclina p27Kip1, planteando que esta lesión se produce dentro del ambiente de estrés oxidativo generado por la inflamación (De Marzo, Marchi et al., 1999).

Aunque no todas las lesiones de atrofia focal prostática muestran incremento en el número de células inflamatorias, en este caso pueden ser denominadas “Atrofia proliferativa” (De Marzo, Platz et al., 2006). Es decir, el significado de incluir atrofia simple e hiperplasia postatrófica en la definición de PIA es que ambas con frecuencia se presentan juntas, tienen un alto índice proliferativo y usualmente están asociadas con inflamación crónica o aguda (van Leenders, Gage et al., 2003).

La observación de que muchas de las células proliferativas parecen tener un fenotipo de células secretoras o luminales inmaduras, similar al de la células de PIN y adenocarcinoma prostático, sumada al cambio en la fidelidad topográfica de proliferación observada en PIA, a la alta prevalencia de PIA, PIN y adenocarcinoma en la zona periférica de la próstata, y a la observación de focos de PIA fusionados con PIN dentro de la misma glándula, llevó al grupo de De Marzo a postular que PIA podría representar una lesión precursora de PIN y por tanto de adenocarcinoma prostático (De Marzo, Marchi et al., 1999).

Esta hipótesis de PIA como lesión precursora de adenocarcinoma prostático, que a menudo puede progresar a través de una forma intermedia: PIN, se fundamenta en las siguientes evidencias: 1) PIA se asocia frecuentemente con inflamación aguda y crónica, 2) Es altamente proliferativa comparada con el epitelio normal, 3) Al igual que PIN y adenocarcinoma se presenta con mayor frecuencia en la zona periférica que en la zona central de la glándula, 4) La inflamación

es casi inexistente en las vesículas seminales, que tienen un riesgo muchísimo menor de desarrollar cáncer que la próstata, 5) Al igual que PIN, PIA contiene muchas células proliferantes en el estrato luminal, 6) Muchas células luminales en PIA tienen expresión disminuida del inhibidor de quinasa dependiente de ciclina p27kip1 el cual ha sido implicado en la iniciación y progresión del adenocarcinoma prostático, 7) PIA contiene muchas células con fenotipo de “células intermedias” propuestas como blanco de la carcinogénesis prostática, 8) PIA contiene muy pocas células apoptóticas, con alta expresión de Bcl2 en la capa luminal, 9) PIA presenta expresión aumentada de la enzima GSTP1, consistente con respuesta a un estrés oxidativo aumentado, y 10) PIA con frecuencia presenta transición morfológica con focos de adenocarcinoma prostático (De Marzo, Putzi et al., 2001).

Referencias bibliográficas

Allott, E. H., E. M. Masko, et al. (2013). “Obesity and prostate cancer: weighing the evidence.” Eur Urol 63(5): 800-809.

Amin, M. B., P. Tamboli, et al. (1999). “Postatrophic hyperplasia of the prostate gland: a detailed analysis of its morphology in needle biopsy specimens.” The American Journal of Surgical Pathology 23(8): 925-931.

Anton, R. C., M. W. Kattan, et al. (1999). “Postatrophic hyperplasia of the prostate: lack of association with prostate cancer.” The American Journal of Surgical Pathology 23(8): 932-936.

Attard, G., C. Parker, et al. (2016). “Prostate cancer.” Lancet 387(10013): 70-82.

Balistreri, C. R., G. Candore, et al. (2014). “Prostate cancer: from the pathophysiologic implications of some genetic risk factors to translation in personalized cancer treatments.” Cancer Gene Ther 21(1): 2-11.

Balkwill, F. and A. Mantovani (2001). “Inflammation and cancer: back to Virchow?” Lancet 357(9255): 539-545.

Benedetti, I., Barrios, L., Arroyo, B., De Oro, B., (2010). “Determinación retrospectiva de marcadores de células basales útiles en el diagnóstico del Adenocarcinoma prostático en biopsias prostáticas con diagnóstico dudoso, Cartagena 2005-2006.” Revista Ciencias Biomédicas 1(1): 23 - 29

Benedettini, E., P. Nguyen, et al. (2008). “The pathogenesis of prostate cancer: from molecular to metabolic alterations.” Diagnostic histopathology 14(5): 195-201.

Benn, M., A. Tybjaerg-Hansen, et al. (2016). “High body mass index and cancer risk-a Mendelian randomisation study.” Eur J Epidemiol 31(9): 879-892.

Berney, D. and L. Cheng (2012). “Prostate cancer: towards the standardization and synthesis of morphology, genetics, and prognosis.” Histopathology 60(1): 1-3.

Billis, A. (1998). “Prostatic atrophy: an autopsy study of a histologic mimic of adenocarcinoma.” Modern Pathology: an official journal of the United States and Canadian Academy of Pathology, Inc 11(1): 47-54.

Billis, A. (2010). “Prostatic atrophy. Clinicopathological significance.” International Braz J Urol : official journal of the Brazilian Society of Urology 36(4): 401-409.

Billis, A. and L. A. Magna (2003). “Inflammatory atrophy of the prostate. Prevalence and significance.” Archives of pathology & laboratory medicine 127(7): 840-844.

Bostwick, D. G. and L. Cheng (2012). “Precursors of prostate cancer.” Histopathology 60(1): 4-27.

Bostwick, D. G., L. Liu, et al. (2004). “High-grade prostatic intraepithelial neoplasia.” Reviews in urology 6(4): 171-179.

Bray F, Ferlay J, Soerjomataran I, Siezel RL; Torre LA, Jemal A. Global cancer statistics 2018; GLOBOCAN estimates of incidence and mortality worlwide for 36 cancers in 185 countries. Ca Cancer J Clin. 2018 Nov; 68 (6); 394-424.

Cancerología, I. d. N. d. (2012). “Anuario estadístico 2012.”

Cancerología, I. N. d. (2010). El cáncer en cifras, Distribución de casos nuevos de cáncer por sexo, según localización primaria, INC,

Colombia, (2010). Bogotá, Instituto Nacional de Cancerología.

Cao, D. L., D. W. Ye, et al. (2011). “A multiplex model of combining gene-based, protein-based, and metabolite-based with positive and negative markers in urine for the early diagnosis of prostate cancer.” Prostate 71(7): 700-710.

Capurso, C. and G. Vendemiale (2017). “The Mediterranean Diet Reduces the Risk and Mortality of the Prostate Cancer: A Narrative Review.” Front Nutr 4: 38.

Carvalhal, G. F., D. S. Smith, et al. (1999). “Digital rectal examination for detecting prostate cancer at prostate specific antigen levels of 4 ng./ml. or less.” The Journal of urology 161(3): 835-839.

Catalona, W. J., D. S. Smith, et al. (1997). “Prostate cancer detection in men with serum PSA concentrations of 2.6 to 4.0 ng/mL and benign prostate examination. Enhancement of specificity with free PSA measurements.” JAMA 277(18): 1452-1455.

Costa-Pinheiro, P., H. R. Patel, et al. (2015). “Biomarkers and personalized risk stratification for patients with clinically localized prostate cancer.” Expert Rev Anticancer Ther 14(11): 1349-1358.

Chen, H., X. Liu, et al. (2016). “Adding genetic risk score to family history identifies twice as many high-risk men for prostate cancer: Results from the prostate cancer prevention trial.” Prostate 76(12): 1120-1129.

Cheng, L., R. Montironi, et al. (2012). “Staging of prostate cancer.” Histopathology 60(1): 87-117.

Davidsson, S., M. Fiorentino, et al. (2011). “Inflammation, focal atrophic lesions, and prostatic intraepithelial neoplasia with respect to risk of lethal prostate cancer.” Cancer Epidemiol Biomarkers Prev 20(10): 2280-2287.

De Marzo, A. M., V. L. Marchi, et al. (1999). “Proliferative inflammatory atrophy of the prostate: implications for prostatic carcinogenesis.” The American Journal of Pathology 155(6): 1985-1992.

De Marzo, A. M., A. K. Meeker, et al. (2003). “Human prostate cancer precursors and pathobiology.” Urology 62(5 Suppl 1): 55-62.

De Marzo, A. M., Y. Nakai, et al. (2007). “Inflammation, atrophy, and prostate carcinogenesis.” Urologic oncology 25(5): 398-400.

De Marzo, A. M., W. G. Nelson, et al. (1998). “Stem cell features of benign and malignant prostate epithelial cells.” The Journal of Urology 160(6 Pt 2): 2381-2392.

De Marzo, A. M., E. A. Platz, et al. (2006). “A working group classification of focal prostate atrophy lesions.” The American Journal of Surgical Pathology 30(10): 1281-1291.

De Marzo, A. M., E. A. Platz, et al. (2007). “Inflammation in prostate carcinogenesis.” Nature reviews. Cancer 7(4): 256-269.

De Marzo, A. M., M. J. Putzi, et al. (2001). “New concepts in the pathology of prostatic epithelial carcinogenesis.” Urology 57(4 Suppl 1): 103-114.

Delahunt, B., R. J. Miller, et al. (2012). “Gleason grading: past, present and future.” Histopathology 60(1): 75-86.

Delongchamps, N. B., G. de la Roza, et al. (2008). “Evaluation of prostatitis in autopsied prostates--is chronic inflammation more associated with benign prostatic hyperplasia or cancer?” The Journal of urology 179(5): 1736-1740.

Dhir, R., B. Vietmeier, et al. (2004). “Early identification of individuals with prostate cancer in negative biopsies.” J Urol 171(4): 1419-1423.

Duffy, M. J. (2002). “Urokinase-type plasminogen activator: a potent marker of metastatic potential in human cancers.” Biochem Soc Trans 30(2): 207-210.

Epstein, J. I. (2012). “Diagnosis of limited adenocarcinoma of the prostate.” Histopathology 60(1): 28-40.

Epstein, J. I. (2016). “International Society of Urological Pathology (ISUP) Grading of Prostate Cancer: Author’s Reply.” The American Journal of Surgical Pathology 40(6): 862-864.

Epstein, J. I., W. C. Allsbrook, Jr., et al. (2005). “The 2005 International Society of Urological Pathology (ISUP) Consensus Conference on Gleason Grading of Prostatic Carcinoma.” The American Journal of Surgical Pathology 29(9): 1228-1242.

Epstein, J. I., L. Egevad, et al. (2016). “The 2014 International Society of Urological Pathology (ISUP) Consensus Conference on Gleason Grading of Prostatic Carcinoma: Definition of Grading Patterns and Proposal for a New Grading System.” The American Journal of Surgical Pathology 40(2): 244-252.

Epstein, J. I., L. Egevad, et al. (2014). “Best practices recommendations in the application of immunohistochemistry in the prostate: report from the International Society of Urologic Pathology consensus conference.” The American Journal of Surgical Pathology 38(8): e6-e19.

Ferro, M., C. Buonerba, et al. (2016). “Biomarkers in localized prostate cancer.” Future Oncol 12(3): 399-411.

Ferro, M., G. Lucarelli, et al. (2015). “Improving the prediction of pathologic outcomes in patients undergoing radical prostatectomy: the value of prostate cancer antigen 3 (PCA3), prostate health index (phi) and sarcosine.” Anticancer Res 35(2): 1017-1023.

Fine, S. W. and V. E. Reuter (2012). “Anatomy of the prostate revisited: implications for prostate biopsy and zonal origins of prostate cancer.” Histopathology 60(1): 142-152.

Franks, L. M. (1954). “Atrophy and hyperplasia in the prostate proper.” The Journal of Pathology and Bacteriology 68(2): 617-621.

Gurel, B., T. Iwata, et al. (2008). “Molecular alterations in prostate cancer as diagnostic, prognostic, and therapeutic targets.” Advances in Anatomic Pathology 15(6): 319-331.

Gurel, B., M. S. Lucia, et al. (2014). “Chronic inflammation in benign prostate tissue is associated with high-grade prostate cancer in the placebo arm of the prostate cancer prevention trial.” Cancer Epidemiol Biomarkers Prev 23(5): 847-856.

Hameed, O. and P. A. Humphrey (2005). “Immunohistochemistry in diagnostic surgical pathology of the prostate.” Semin Diagn Pathol 22(1): 88-104.

Heidenreich, A., P. J. Bastian, et al. (2014). “EAU guidelines on prostate cancer. Part II: Treatment of advanced, relapsing, and castration-resistant prostate cancer.” European urology 65(2): 467-479.

Helfand, B. T., J. Kearns, et al. (2016). “Clinical validity and utility of genetic risk scores in prostate cancer.” Asian J Androl 18(4): 509-514.

Hessels, D., F. P. Smit, et al. (2007). “Detection of TMPRSS2-ERG fusion transcripts and prostate cancer antigen 3 in urinary sediments may improve diagnosis of prostate cancer.” Clin Cancer Res 13(17): 5103-5108.

Hirano, D., S. Minei, et al. (2007). “Implications of circulating chromogranin A in prostate cancer.” Scand J Urol Nephrol 41(4): 297-301.

Humphrey, P. A. (2004). “Gleason grading and prognostic factors in carcinoma of the prostate.” Modern Pathology: an official journal of the United States and Canadian Academy of Pathology, Inc 17(3): 292-306.

Humphrey, P. A. (2007). “Diagnosis of adenocarcinoma in prostate needle biopsy tissue.” Journal of Clinical Pathology 60(1): 35-42.

Ilic, D., M. M. Neuberger, et al. (2013). “Screening for prostate cancer.” Cochrane Database Syst Rev 1: CD004720.

Kheirandish, P. and F. Chinegwundoh (2011). “Ethnic differences in prostate cancer.” Br J Cancer 105(4): 481-485.

Klink, J. C., R. Miocinovic, et al. (2012). “High-grade prostatic intraepithelial neoplasia.” Korean Journal of Urology 53(5): 297-303.

Koh, C. M., C. J. Bieberich, et al. (2010). “MYC and Prostate Cancer.” Genes & Cancer 1(6): 617-628.

Kristiansen, G. (2012). “Diagnostic and prognostic molecular biomarkers for prostate cancer.” Histopathology 60(1): 125-141.

Laczko, I., D. L. Hudson, et al. (2005). “Comparison of the zones of the human prostate with the seminal vesicle: morphology, immunohistochemistry, and cell kinetics.” The Prostate 62(3): 260-266.

Liavag, I. (1968). “The localization of prostatic carcinoma. An autopsy study.” Scandinavian journal of urology and nephrology 2(2): 65-71.

MacLennan, G. T., R. Eisenberg, et al. (2006). “The influence of chronic inflammation in prostatic carcinogenesis: a 5-year followup study.” The Journal of urology 176(3): 1012-1016.

Magklara, A., A. Scorilas, et al. (1999). “The combination of human glandular kallikrein and free prostate-specific antigen (PSA) enhances discrimination between prostate cancer and benign prostatic hyperplasia in patients with moderately increased total PSA.” Clin Chem 45(11): 1960-1966.

Mahn, R., L. C. Heukamp, et al. (2011). “Circulating microRNAs (miRNA) in serum of patients with prostate cancer.” Urology 77(5): 1265 e1269-1216.

Mantovani, A., P. Allavena, et al. (2008). “Cancer-related inflammation.” Nature 454(7203): 436-444.

McNeal, J. E. (1997). “Prostate cancer volume.” The American Journal of Surgical Pathology 21(11): 1392-1393.

McNeal, J. E. (2007). Prostate. Histology for pathologists. S. E. Mills. Philadelphia, Lippincott Williams & Wilkins. 3rd ed.: 2776–2835.

Mellinger, G. T., D. Gleason, et al. (1967). “The histology and prognosis of prostatic cancer.” The Journal of Urology 97(2): 331-337.

Montironi, R., R. Mazzucchelli, et al. (2007). “Mechanisms of disease: high-grade prostatic intraepithelial neoplasia and other proposed preneoplastic lesions in the prostate.” Nature clinical practice. Urology 4(6): 321-332.

Na, R., D. Ye, et al. (2016). “Race-specific genetic risk score is more accurate than nonrace-specific genetic risk score for predicting prostate cancer and high-grade diseases.” Asian J Androl 18(4): 525-529.

Nelson, W. G., A. M. De Marzo, et al. (2003). “Prostate cancer.” The New England Journal of Medicine 349(4): 366-381.

Nickel, J. C., L. D. True, et al. (2001). “Consensus development of a histopathological classification system for chronic prostatic inflammation.” BJU Int 87(9): 797-805.

Oon, S. F., S. R. Pennington, et al. (2011). “Biomarker research in prostate cancer-towards utility, not futility.” Nat Rev Urol 8(3): 131-138.

Park, S. Y., C. A. Haiman, et al. (2015). “Racial/ethnic differences in lifestyle-related factors and prostate cancer risk: the Multiethnic Cohort Study.” Cancer Causes Control 26(10): 1507-1515.

Patil, P. A. and C. Magi-Galluzzi (2015). “MicroRNA in prostate cancer: Practical aspects.” Histol Histopathol 30(12): 1379-1396.

Petersen, R. O. S., Isabell A.; Davis, Charles J. (2009). Urologic Pathology. L. W. Wilkins.

Putzi, M. J. and A. M. De Marzo (2000). “Morphologic transitions between proliferative inflammatory atrophy and high-grade prostatic intraepithelial neoplasia.” Urology 56(5): 828-832.

Ramos CG, Valdevenito R, Vergara I, Anabalon P, Sanchez C, Fulla J. (2013). “PCA3 sensitivity and specificity for prostate cancer detection in patients with abnormal PSA and/or suspicious digital rectal examination. First Latin American experience”. Urol Oncol. 2013 Nov;31(8):1522-6. doi: 10.1016/j.urolonc.2012.05.002

Reyes, N. C., O. (2014). “Inflamación y cáncer de próstata: implicaciones biológicas y posible utilidad clínica.” IATREIA 27(1): 73-84.

Romero Otero, J., B. García Gómez, et al. (2014). “Prostate cancer biomarkers: an update.” Urologic Oncology 32(3): 252-260.

Ruska, K. M., J. Sauvageot, et al. (1998). “Histology and cellular kinetics of prostatic atrophy.” The American Journal of Surgical Pathology 22(9): 1073-1077.

Saini, S. (2016). “PSA and beyond: alternative prostate cancer biomarkers.” Cell Oncol (Dordr) 39(2): 97-106.

Salami, S. S., F. Schmidt, et al. (2013). “Combining urinary detection of TMPRSS2: ERG and PCA3 with serum PSA to predict diagnosis of prostate cancer.” Urol Oncol 31(5): 566-571.

Sarkar, S. and S. Das (2016). “A Review of Imaging Methods for Prostate Cancer Detection.” Biomed Eng Comput Biol 7(Suppl 1): 1-15.

Schroder, F. H., P. Van der Maas, et al. (1998). “Evaluation of the digital rectal examination as a screening test for prostate cancer. Rotterdam section of the European Randomized Study of Screening for Prostate Cancer.” J Natl Cancer Inst 90(23): 1817-1823.

Sfanos, K. S. and A. M. De Marzo (2012). “Prostate cancer and inflammation: the evidence.” Histopathology 60(1): 199-215.

Sfanos, K. S., W. B. Isaacs, et al. (2013). “Infections and inflammation in prostate cancer.” Am J Clin Exp Urol 1(1): 3-11.

Sfanos, K. S., B. A. Wilson, et al. (2009). “Acute inflammatory proteins constitute the organic matrix of prostatic corpora amylacea and calculi in men with prostate cancer.” Proc Natl Acad Sci U S A 106(9): 3443-3448.

Shah, R., N. R. Mucci, et al. (2001). “Postatrophic hyperplasia of the prostate gland: neoplastic precursor or innocent bystander?” The American Journal of Pathology 158(5): 1767-1773.

Shariat, S. F., P. I. Karakiewicz, et al. (2008). “An updated catalog of prostate cancer predictive tools.” Cancer 113(11): 3075-3099.

Shen, J., G. W. Hruby, et al. (2012). “Dysregulation of circulating microRNAs and prediction of aggressive prostate cancer.” Prostate 72(13): 1469-1477.

Shen, M. M. and C. Abate-Shen (2010). “Molecular genetics of prostate cancer: new prospects for old challenges.” Genes & Development 24(18): 1967-2000.

Siegel, R. L., K. D. Miller, et al. (2018). “Cancer statistics, 2016.” CA Cancer J Clin 68(1): 7-30.

Sierra M, Soerjomataram I, and Forman D, Prostate cancer burden in Central and South America Cancer Epidemiology 44S (2016) S131–S140

Society, A. C. (2012). Prostate Cancer, the key statistics about prostate cancer, American Cancer Society.

Sreekumar, A., L. M. Poisson, et al. (2009). “Metabolomic profiles delineate potential role for sarcosine in prostate cancer progression.” Nature 457(7231): 910-914.

Stenman, U. H., J. Leinonen, et al. (1991). “A complex between prostate-specific antigen and alpha 1-antichymotrypsin is the major form of prostate-specific antigen in serum of patients with prostatic cancer: assay of the complex improves clinical sensitivity for cancer.” Cancer Research 51(1): 222-226.

Stimac, G., A. Reljic, et al. (2009). “Aggressiveness of inflammation in histological prostatitis--correlation with total and free prostate specific antigen levels in men with biochemical criteria for prostate biopsy.” Scott Med J 54(3): 8-12.

Stratton, K. L. and S. S. Chang (2009). “Locally advanced prostate cancer: the role of surgical management.” BJU Int 104(4): 449-454.

Sutcliffe, S. and E. A. Platz (2007). “Inflammation in the etiology of prostate cancer: an epidemiologic perspective.” Urologic Oncology 25(3): 242-249.

Tomlins, S. A., B. Laxman, et al. (2007). “Distinct classes of chromosomal rearrangements create oncogenic ETS gene fusions in prostate cancer.” Nature 448(7153): 595-599.

Tomlins, S. A., D. R. Rhodes, et al. (2005). “Recurrent fusion of TMPRSS2 and ETS transcription factor genes in prostate cancer.” Science 310(5748): 644-648.

Tourinho-Barbosa R, Lima Pompeo A, and Glina S, Prostate cancer in Brazil and Latin America: epidemiology and screening, Int Braz J Urol. 2016; 42: 1081-90

Ukimura, O., J. A. Coleman, et al. (2013). “Contemporary role of systematic prostate biopsies: indications, techniques, and implications for patient care.” European Urology 63(2): 214-230.

Van der Kwast, T. H., M. B. Amin, et al. (2011). “International Society of Urological Pathology (ISUP) Consensus Conference on Handling and Staging of Radical Prostatectomy Specimens. Working group 2: T2 substaging and prostate cancer volume.” Modern Pathology: an official journal of the United States and Canadian Academy of Pathology, Inc 24(1): 16-25.

Van der Kwast, T. H. and M. J. Roobol (2013). “Defining the threshold for significant versus insignificant prostate cancer.” Nat Rev Urol 10(8): 473-482.

Van Leenders, G. J., W. R. Gage, et al. (2003). “Intermediate cells in human prostate epithelium are enriched in proliferative inflammatory atrophy.” The American Journal of Pathology 162(5): 1529-1537.

Velonas, V. M., H. H. Woo, et al. (2013). “Current status of biomarkers for prostate cancer.” Int J Mol Sci 14(6): 11034-11060.

Verhagen, A. P., F. C. Ramaekers, et al. (1992). “Colocalization of basal and luminal cell-type cytokeratins in human prostate cancer.” Cancer Research 52(22): 6182-6187.

Villari, D., G. Nesi, et al. (2010). “Radical retropubic prostatectomy for prostate cancer with microscopic bladder neck involvement: survival and prognostic implications.” BJU Int 105(7): 946-950.

Vis, A. N. and T. H. Van Der Kwast (2001). “Prostatic intraepithelial neoplasia and putative precursor lesions of prostate cancer: a clinical perspective.” BJU international 88(2): 147-157.

Wang, W., A. Bergh, et al. (2009). “Morphological transition of proliferative inflammatory atrophy to high-grade intraepithelial neoplasia and cancer in human prostate.” The Prostate 69(13): 1378-1386.

Wang, Z. A., R. Toivanen, et al. (2014). “Luminal cells are favored as the cell of origin for prostate cancer.” Cell Rep 8(5): 1339-1346.

Whitaker, H. C., A. Y. Warren, et al. (2010). “The potential value of microseminoprotein-beta as a prostate cancer biomarker and therapeutic target.” Prostate 70(3): 333-340.

Capítulo 2

TRANSICIÓN EPITELIAL-MESENQUIMAL ASOCIADA A LA PROGRESIÓN DEL ADENOCARCINOMA PROSTÁTICO

Inés Benedetti MD, PhD, Niradiz Reyes, MSc, PhD

Resumen

En el cáncer de próstata, al igual que sucede en muchos otros tipos de cáncer, las metástasis son su principal complicación e influyen notoriamente en el pronóstico del paciente. En el desarrollo de estas, se ha descrito la participación de la Transición Epitelial-Mesenquimal, proceso fundamental durante el desarrollo embrionario, la remodelación tisular y la cicatrización, que contribuye patológicamente a la progresión del cáncer e implica pérdida de las propiedades adhesivas y la polaridad epitelial, y adquisición de un fenotipo mesenquimal que incrementa la movilidad individual de las células y permite el desarrollo de características invasivas. Este cambio en el comportamiento celular es mediado por una regulación molecular marcadamente compleja que involucra gran cantidad de vías y moléculas de señalización que actúan tanto en forma independiente como interconectadas, la mayoría de las cuales convergen en el control de la expresión de E-cadherina, cuya subregulación es el evento molecular clave en la Transición Epitelial-Mesenquimal. Los estudios realizados orientan a que esta transición se encuentra estrechamente relacionada a la progresión y desarrollo de metástasis del adenocarcinoma prostático, aunque no ha sido tan

ampliamente estudiada como en otros tipos de cáncer. El objetivo de esta revisión es conocer sus bases moleculares y morfológicas y comprender el papel de sus reguladores en la adquisición de un fenotipo agresivo por las células tumorales, específicamente en relación con la progresión del adenocarcinoma prostático.

Aspectos generales de la Transición Epitelial-Mesenquimal

Como muchos otros tipos de cáncer, el de próstata, en ausencia de metástasis es generalmente tratable, por lo cual el diagnóstico temprano de los pacientes con riesgo de enfermedad metastásica contribuiría a disminuir las cifras de morbilidad y mortalidad asociadas con esta neoplasia (Armstrong, Freedland et al., 2011). El desarrollo de las metástasis es un proceso biológico complejo, de múltiples pasos, cada uno de los cuales es posiblemente regulado por distintos genes y vías de señalización (Yao, Dai et al., 2011). En estos pasos las células tumorales: 1) se desprenden y migran más allá del sitio del tumor primario, 2) invaden los tejidos vecinos y penetran a través de la membrana basal, 3) entran a los vasos sanguíneos y/o linfáticos, 4) mientras están desprendidas del tumor y en la circulación sobreviven en condiciones de anoikis, (Apoptosis asociada a pérdida de contacto con la matriz extracelular), 5) salen de los vasos sanguíneos y/o linfáticos hacia órganos o tejidos distantes, 6) forman nódulos micrometastásicos, y 7) adaptan y reprograman el estroma circundante formando macrometástasis (Steeg, 2006).

En la etapa inicial de este proceso durante la progresión del tumor, se dan una serie de cambios a nivel de las células tumorales cuya consecuencia final es su migración a través de la membrana basal e invasión del microambiente circundante. Estos cambios hacen parte de un proceso de múltiples pasos caracterizado por pérdida de las uniones intercelulares y reorganización del citoesqueleto, pérdida de la polaridad apical-basal propia de las células epiteliales y adquisición de morfología de células fusiformes, todos ellos asociados con disminución en la expresión de genes epiteliales específicos y aumento en la expresión de genes mesenquimales (Guarino, Rubino et al., 2007). Este proceso de transdiferenciación de células epiteliales a un estado mesenquimal, es llamado Transición Epitelial-Mesenquimal (también denominada EMT por su sigla en inglés: Epithelial Mesenchimal

Transition), un proceso esencial para el desarrollo embrionario normal, y también implicado en la progresión del cáncer hacia un fenotipo más avanzado (Trimboli, Fukino et al., 2008).

La Transición Epitelial-Mesenquimal además confiere a las células tumorales propiedades de células madre, de resistencia al tratamiento y resistencia a anoikis, características que les aportan una ventaja de supervivencia durante el difícil camino que deben recorrer desde el tumor primario hacia los sitios de metástasis (Frisch, Schaller et al., 2013, Deep, Jain et al., 2014). Teniendo en cuenta las evidencias surgidas en los últimos años de la participación de este proceso de Transición Epitelial-Mesenquimal en la progresión del cáncer de próstata (Armstrong, Freedland et al., 2011), conocer sus bases moleculares y morfológicas y comprender el papel de sus reguladores en la adquisición de un fenotipo agresivo por las células tumorales podría ser útil para intentar inhibir la progresión tumoral y buscar alternativas que eviten la formación de metástasis.

Mecanismos de adhesión celular

La evolución de organismos multicelulares permitió el desarrollo de tipos celulares especializados, con diversos fenotipos. Una de las divergencias más tempranas en estos fenotipos es la distinción entre células epiteliales y células mesenquimales (Micalizzi, Farabaugh et al., 2010). En las etapas iniciales del desarrollo embrionario ocurre la epitelización, pero la formación de estructuras corporales con funciones complejas requiere la flexibilidad aportada por las células mesenquimales, de modo que casi inmediatamente se da la formación del mesénquima primario (Hay, 2005). En este proceso de ensamblaje de células en tejidos tridimensionales son cruciales los mecanismos de adhesión celular, que ayudan a traducir la información genética básica en los patrones complejos que adoptan las células en los tejidos (Gumbiner, 1996).

Las células epiteliales se caracterizan por poseer contactos intercelulares bien desarrollados, estar estrechamente unidas, formar una barrera necesaria para la regulación del ambiente interno y mantener la integridad de los organismos multicelulares (Micalizzi, Farabaugh et al., 2010); mientras que las células mesenquimales sostienen a las células epiteliales a través de la formación de una

matriz extracelular, y a diferencia de estas, rara vez forman contactos entre sí, y tienen movilidad (Guarino, Rubino et al., 2007; Huang, Guilford et al., 2012).

Otra característica de las células epiteliales son sus dominios de membrana plasmática: el dominio apical expuesto al medio extracelular, la superficie basolateral que interactúa con las células vecinas y con la membrana basal, y el dominio lateral. Cercana a la superficie apical se encuentran las uniones ocluyentes o uniones estrechas que evitan la filtración de sustancias a través del espacio entre una célula y otra y hacia el medio externo. Debajo de estas hay dos tipos de uniones: las uniones adherentes que son sitios de anclaje para los filamentos de actina, y, los desmosomas sitios de anclaje para los filamentos intermedios, debajo de estas se encuentran las llamadas "gap junctions", uniones formadoras de canales que permiten la comunicación intercelular. (Gumbiner, 1996; Feigin y Muthuswamy, 2009; Huang, Guilford et al., 2012). En cada uno de los tipos de unión, juegan un papel fundamental las glicoproteínas de adhesión transmembrana: las cadherinas clásicas pertenecientes a la superfamilia de las cadherinas, entre las cuales se encuentran E-cadherina, P-cadherina y N-cadherina, que median la unión célula-célula, y la familia de las integrinas que lo hacen con la unión célula-matriz extracelular (Kemler, 1993; Gumbiner, 1996). Otras estructuras unen las células epiteliales a la lámina basal: las uniones matriz-célula unidas a actina que anclan los filamentos de actina a la matriz, y los hemidesmosomas donde la integrina α6β4 ancla los filamentos de queratina de las células a la laminina de la membrana basal. Igualmente se organizan complejos de proteínas alrededor de las colas intracelulares de las integrinas produciendo señales que influyen en los procesos de polaridad y migración celular (Gumbiner, 1996). De modo que estas moléculas participan en una gran variedad de eventos de transducción de señal que regulan el ensamblaje focal de la adhesión y motilidad celular, y también pueden interactuar con vías de señalización clásicas que regulan procesos de crecimiento y diferenciación celular, morfogénesis, apoptosis y expresión génica específica (Gumbiner, 1996)

Esta estructura y organización características de las células epiteliales se pierde durante la fase inicial de la tumorigénesis, que

en el caso de los tejidos epiteliales da origen a los carcinomas, el tipo más frecuente (90%) de neoplasia maligna en humanos (Fidler, 2002; Yao, Dai et al., 2011), cuyas células tumorales en etapas avanzadas de la progresión adquieren una diferenciación mesenquimal, que se correlaciona con su potencial metastásico (Tomita, van Bokhoven et al., 2000).

Transición Epitelial-Mesenquimal

La Transición Epitelial-Mesenquimal es un proceso biológico en el cual las células epiteliales polarizadas que normalmente interactúan con su membrana basal, pierden su organización y las uniones intercelulares, reprograman la expresión génica y desarrollan múltiples cambios bioquímicos que las capacitan para adquirir un fenotipo de células mesenquimales que, incluye cambio en los programas de señalización que definen la forma y la organización del citoesqueleto, lo cual lleva a una capacidad migratoria aumentada, invasividad, resistencia a la apoptosis y producción elevada de componentes de la matriz extracelular (Tiwari, Gheldof et al., 2012; Lamouille, Xu et al., 2014; Kalluri y Weinberg, 2009).

El concepto inicial de Transición Epitelial-Mesenquimal fue introducido por Elizabeth Hay, quien en 1967 se percató de su participación en el proceso de gastrulación durante el desarrollo embrionario (Hay, 1995; Acloque, Thiery et al., 2008). Evidencias adicionales han determinado que juega un papel fundamental en los procesos de desarrollo embrionario, durante los cuales una serie altamente coordinada y específica de eventos define la transición entre las células epiteliales y las mesenquimales (Shook y Keller, 2003).

La Transición Epitelial-Mesenquimal inicia con la pérdida de la polaridad apical-basal a medida que se pierden las uniones estrechas, permitiendo que se entremezclen los componentes de las membranas apical y basolateral (Huang, Guilford et al., 2012). Adicionalmente las uniones intercelulares adherentes comienzan a desensamblarse, la E-cadherina se libera de la membrana y es degradada (Yilmaz y Christofori, 2009), se separan los desmosomas y las uniones tipo “gap” se debilitan por disminución de los niveles de conexinas, y por último se degrada la membrana basal (Peinado, Portillo et al., 2004; Huang, Guilford et al., 2012).

Las proteínas de la superficie celular como las E-cadherinas y las Integrinas son reemplazadas por N-cadherina e integrinas que proveen a las células de uniones transitorias induciéndolas hacia un fenotipo mesenquimal. Además, los componentes del citoesqueleto se reorganizan y la actina periférica es reemplazada por fibras de estrés, mientras que los filamentos intermedios de citoqueratina son reemplazados por vimentina. (Figura 4) (Micalizzi, Farabaugh et al., 2010). Esta transición continúa con la degradación de la membrana basal y la formación de células mesenquimales que pueden migrar en forma individual, invadir el tejido circundante y desplazarse hasta sitios distantes (Kalluri y Weinberg, 2009). Sin embargo, dependiendo del tipo celular y la señalización, las células epiteliales pueden perder solo algunas de sus características desarrollando Transición Epitelial-Mesenquimal parcial (Lamouille, Xu et al., 2014). Así, la desestabilización coordinada de las uniones intercelulares y la estimulación de asociaciones dinámicas célula-matriz extracelular requeridas para la locomoción celular, son los cambios claves en la Transición Epitelial-Mesenquimal (Guarino, Rubino et al., 2007).

El fenotipo mesenquimal resultante se caracteriza por varias transformaciones morfológicas y moleculares: adquisición de una forma alargada parecida a fibroblastos, sobre-regulación de marcadores mesenquimales (N-cadherina, vimentina, actina de musculo liso) y componentes de la matriz extracelular (colágeno α1 y α2), subregulación de marcadores de superficie de células epiteliales y componentes del citoesqueleto (E-cadherina, ZO-1, claudinas, ocludinas, citoqueratinas), sobre-regulación y/o translocación nuclear de factores de transcripción específicos (Snail, Slug, ZEB1/2, Twist1/2), resistencia a la apoptosis, aumento de la capacidad de invadir y moverse en la matriz extracelular sin ningún contacto célula-célula. Al parecer durante este proceso las células adquieren resistencia al anoikis y empiezan a responder a señales extracelulares que las dirigen a lo largo de rutas altamente especificas hasta alcanzar su destino (Lee, Dedhar et al., 2006; Kalluri y Weinberg 2009; Tiwari, Gheldof et al., 2012; Zhu, Gao et al., 2013).

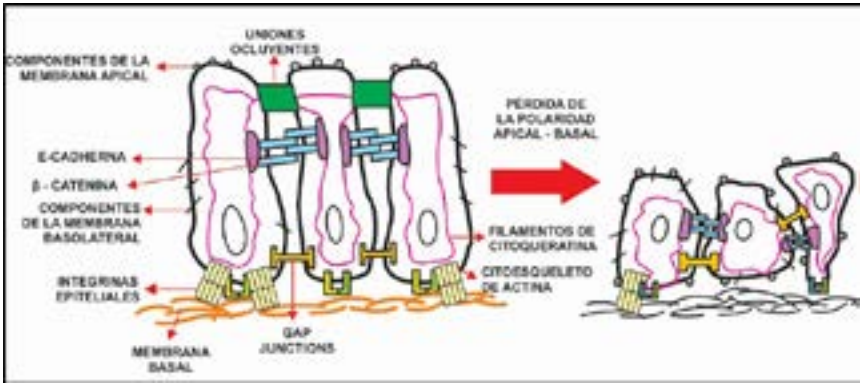

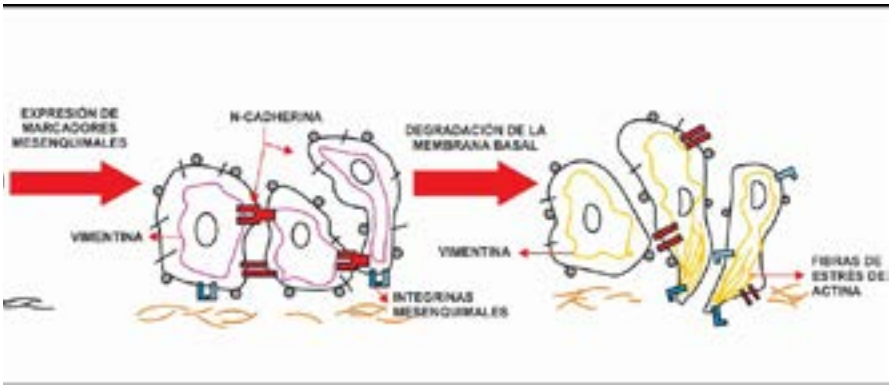

Figura 4. Proceso de transición epitelial-mesenquimal. Durante la Transición Epitelial-Mesenquimal las células epiteliales pierden la polaridad, las uniones estrechas se disuelven permitiendo la mezcla de proteínas apicales y basolaterales de membrana, y las uniones intercelulares se desensamblan. Proteínas como E-cadherina e integrinas específicas del epitelio (verde) son reemplazadas por N-cadherina e integrinas específicas de los componentes extracelulares (azul). El citoesqueleto de actina se remodela. Los filamentos intermedios de citoqueratina son reemplazados por vimentina. La membrana basal subyacente se degrada y las células se mueven e invaden el estroma circundante, desprovistas de contactos célula-célula. Tomado de: Benedetti I, Reyes N. Transición epitelial-mesenquimal en la progresión del adenocarcinoma prostático. Iatreia. 2015 Oct-Dic;28(4) :(420-433). DOI 10.17533/udea. Iatreia.v28n4a07..

La Transición Epitelial-Mesenquimal se presenta en tres distintos contextos biológicos, con diferentes consecuencias funcionales: Transición Epitelial-Mesenquimal tipo I asociada con procesos de desarrollo, Transición Epitelial-Mesenquimal tipo II asociada con procesos de curación y regeneración tisular, y Transición Epitelial-Mesenquimal tipo III asociada con progresión tumoral (Kalluri y Weinberg, 2009 (Figura 5).

Durante el desarrollo, el primer ejemplo de Transición Epitelial-Mesenquimal ocurre en la gastrulación, dando origen al mesénquima primitivo y a la formación de las tres capas germinales (Figura 5A). Otro ejemplo se da a medida que ocurre la neurulación, las células cerca de la unión del neuroectodermo y el ectodermo embrionario generan una población migratoria de células de la cresta neural (Figura 5A), las cuales dan origen a varios tipos celulares (Kalluri y Weinberg, 2009; Micalizzi, Farabaugh et al., 2010). El proceso reverso, transición mesenquimal-epitelial, también se observa durante el desarrollo, por tanto, Transición Epitelial-Mesenquimal y transición mesenquimal-epitelial son críticas en la formación de múltiples órganos y utilizan mecanismos moleculares diversos y específicos (Micalizzi, Farabaugh et al., 2010).

El tipo 2 de Transición Epitelial-Mesenquimal está asociado con la cicatrización de heridas, regeneración tisular y fibrosis de órganos. Como parte del evento asociado a la reparación, inicia con la formación de fibroblastos y otras células para reconstruir el tejido dañado por injuria traumática o inflamatoria (Figura 5B) (Kalluri y Weinberg, 2009).

El tipo 3 de Transición Epitelial-Mesenquimal representa el cambio de células cancerosas de origen epitelial en células tumorales con características mesenquimales capaces de invadir y diseminarse llevando a la formación de metástasis (Figura 5 C) (Tiwari, Gheldof et al., 2012).

Transición Epitelial-Mesenquimal tipo III, asociada a progresión tumoral y metástasis en carcinomas

Los carcinomas en su etapa inicial se caracterizan por aumento en la proliferación de células epiteliales y angiogénesis. La subsecuente aparición de invasividad, evidenciada por la capacidad de atravesar

la membrana basal, es el inicio de la etapa final del proceso, que conduce eventualmente a la diseminación metastásica (Jaggi et al. 2005). Dentro de los controles genéticos y mecanismos bioquímicos subyacentes a la adquisición de este fenotipo invasivo, se ha propuesto como un mecanismo crítico la activación de un programa de Transición Epitelial-Mesenquimal (Yilmaz. y Christofori, 2009). Específicamente en este contexto, dicho programa carece de la inducción coordinada y ordenada de una Transición Epitelial-Mesenquimal completa, sino que en cambio las señales ambientales altamente variables, junto con la heterogeneidad genética del tumor, pueden conducir a grados variables de plasticidad epitelial y a reactivación de programas migratorios asociados con el desarrollo, resultando en la inducción de migración celular individual o colectiva (Micalizzi, Farabaugh et al., 2010).

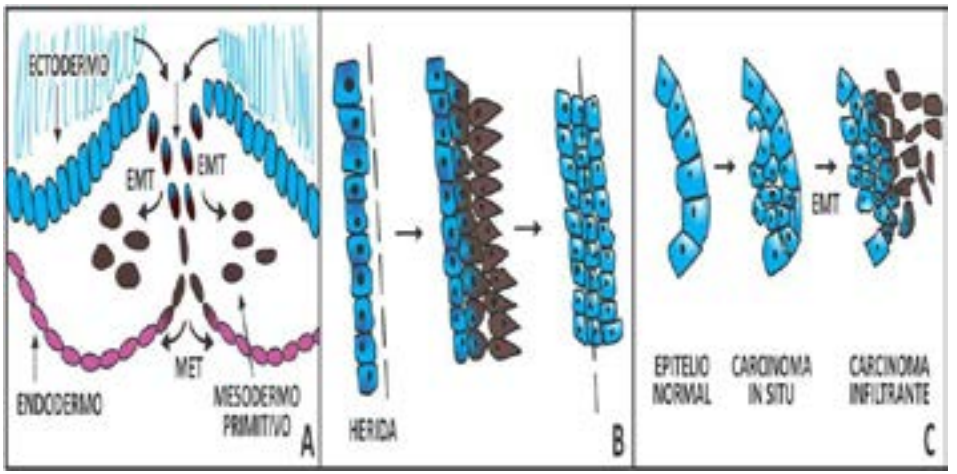

Figura 5. Tipos de Transición Epitelial-Mesenquimal. A. Transición Epitelial-Mesenquimal tipo 1 se asocia con el proceso de gastrulación que da origen a al mesodermo y el endodermo. B. Transición Epitelial-Mesenquimal tipo 2, se asocia con la cicatrización, genera fibroblastos y otras células encargadas de la reparación tisular. C. Transición Epitelial-Mesenquimal tipo 3, capacita a las células epiteliales tumorales para movilizarse, invadir y metastatizar**.** Tomado de: Benedetti I, Reyes N. Transición epitelial-mesenquimal en la progresión del adenocarcinoma prostático. Iatreia. 2015 Oct-Dic;28(4) :(420-433). DOI 10.17533/udea. Iatreia.v28n4a07.

Se debe tener en cuenta además, que la inducción de Transición Epitelial-Mesenquimal no solo regula características intrínsecas

del tumor, también participa en la regulación de sus interacciones con el microambiente tumoral, es así como se ha establecido que las células que han desarrollado Transición Epitelial-Mesenquimal inducen citoquinas inmunosupresoras y alteran los mecanismos de vigilancia inmunológica, y esta capacidad de evadir el sistema inmune probablemente contribuye a la agresividad del tumor (Zhu et al., 2013; Deep et al., 2014).

Por otra parte, el hecho de que las células tumorales que migran y se establecen en un sitio distante formando un tumor secundario sean histopatológicamente similares a sus progenitoras en el tumor primario, implica que además del papel facilitador de la Transición Epitelial-Mesenquimal en la diseminación tumoral, se requiere que estas células se despojen de su fenotipo mesenquimal a través del proceso reverso de transición mesenquimal-epitelial, durante la formación de dicho tumor secundario (Yao et al., 2011).

En relación con los mecanismos que inician la Transición Epitelial-Mesenquimal, se ha planteado que las alteraciones genéticas y epigenéticas que sufren las células tumorales durante la formación del tumor primario hacen que respondan a las señales inductoras de este proceso, que se originan en el estroma asociado al tumor. El proceso inicia en un contexto en el que juegan un papel principal los factores de crecimiento y sus receptores, moléculas relacionadas con la matriz extracelular y varias vías de señalización celular (Guarino, Rubino et al., 2007). Es así como en diversos estudios, realizados en líneas celulares, se han identificado numerosos factores de crecimiento como inductores de Transición Epitelial-Mesenquimal incluyendo: Factor de crecimiento transformante β (TGF-β), Factor de crecimiento epidérmico (EGF) (Rubin, Mucci et al., 2001; Smith y Odero-Marah, 2012), Wnt, Snail/Slug (Smith y Odero-Marah, 2012; Whiteland, Spencer-Harty et al., 2013), Twist y Six1 (Micalizzi, Farabaugh et al., 2010).

Durante la Transición Epitelial-Mesenquimal las proteínas que determinan la polaridad celular no se localizan en forma correcta en la membrana, liberando Smad y promoviendo la señalización de la vía TGF-β la cual a su vez estabiliza el proceso, además estas proteínas de polaridad con frecuencia son subreguladas por los factores de transcripción que median dicho proceso (Frisch, Schaller et al., 2013).

Como se ha descrito, la regulación molecular de la Transición Epitelial-Mesenquimal es marcadamente compleja e involucra gran cantidad de vías y moléculas de señalización que actúan tanto en forma independiente como interconectadas, la mayoría de las cuales convergen en el control de la expresión de E-cadherina, cuya subregulación es el evento molecular clave en este proceso, pues conduce a la pérdida de las uniones intercelulares y a la desestabilización de la arquitectura epitelial (Guarino, Rubino et al., 2007).

Expresión de E-Cadherina y Transición Epitelial–Mesenquimal en adenocarcinoma prostático

E-cadherina es una glicoproteína transmembrana que regula la adhesión célula-célula, la polaridad y la forma celular, al interactuar con otras moléculas de E-cadherina en las células vecinas y con los filamentos de actina a través de las cateninas (α, β y p120) (Gumbiner 1996, Deep, Jain et al. 2014). Es esencial para el mantenimiento de los tejidos epiteliales donde la fuerza de adhesión también depende de la interacción del citoesqueleto de actina y la activación de integrinas, por lo que ambas actúan recíprocamente y su represión es un paso crucial en la Transición Epitelial-Mesenquimal (Acloque, Thiery et al., 2008).

Durante los procesos de desarrollo existe sub y supraregulación altamente controlada de la expresión de diferentes cadherinas, que se asocia con ganancia o pérdida de la adhesión celular, y el control de su expresión y funcionamiento durante la Transición Epitelial-Mesenquimal y la transición mesenquimal-epitelial, se da a nivel transcripcional y de las vías de señalización que participan en su estabilización (Peinado, Portillo et al., 2004). La progresión tumoral, además, se asocia con pérdida de expresión y/o función de E-cadherina por las células tumorales en la mayoría de los carcinomas, cuya conexión con Transición Epitelial-Mesenquimal ha sido establecida por muchos estudios, que además la han relacionado con invasividad, metástasis y pobre pronóstico (Rubin, Mucci et al., 2001, Murali y Norris, 2012).

Entre estos el adenocarcinoma de próstata, en el que se ha reportado asociación entre tumores con un bajo índice de Gleason con un patrón normal de expresión de E-cadherina, y en cambio, expresión

reducida en aquellos con alto índice de Gleason y estadios avanzados, lo que ha llevado a postularla como un posible indicador de pronóstico (De Marzo, Knudsen et al., 1999; Tomita, van Bokhoven et al., 2000; Rubin, Mucci et al., 2001; Whiteland, Spencer-Harty et al. 2013). En estos tumores se observa un cambio en la expresión de cadherinas con neo-expresión de N-cadherina y expresión aberrante de otros tipos de cadherinas, asociado con mayor capacidad de invasión dada por la desestabilización de las uniones intercelulares y la capacidad de las células tumorales de separarse del tumor primario, migrar e interactuar con el estroma y el endotelio. Todo esto debido a que las interacciones homotípicas entre N-cadherinas son más débiles que las interacciones entre E-cadherinas (Sandig, Voura et al., 1997; Peinado, Portillo et al., 2004; Lamouille, Xu et al., 2014).

El cambio en el patrón de expresión de cadherinas ha sido reportado en líneas celulares de cáncer de próstata (Tran, Nagle et al., 1999; Bussemakers, Van Bokhoven et al., 2000; Jennbacken, Gustavsson et al., 2006; Murali y Norris, 2012), y en tejidos con cáncer de próstata de alto grado y metastásico, en los que se encontró expresión elevada de N-cadherina y cadherina 11, las cuales estuvieron ausentes en el tejido prostático sano, postulándose que las células con este cambio tienen una ventaja selectiva para la invasión (Bussemakers, Van Bokhoven et al., 2000; Tomita, van Bokhoven et al., 2000; Gravdal, Halvorsen et al., 2007).

Además, este “Cadherin switching” reportado en los estudios en líneas celulares de cáncer de próstata, se ha asociado con la transición de un adenocarcinoma andrógeno-dependiente a un estado de independencia de andrógenos (Tran, Nagle et al., 1999; Bussemakers, Van Bokhoven et al., 2000; Jennbacken, Gustavsson et al., 2006), mientras que en los estudios realizados en tejido de cáncer de próstata se ha asociado con tumores mal diferenciados, índice de Gleason alto y extensión metastásica (Bussemakers, Van Bokhoven et al., 2000; Tomita, van Bokhoven et al., 2000; Gravdal, Halvorsen et al., 2007). Dicho aumento en la expresión de N-cadherina asociado a la deprivación androgénica ha sido reportado tanto en líneas celulares como en cáncer de próstata experimental y humano (Jennbacken, Tesan et al., 2010).

En la progresión tumoral E-cadherina puede ser funcionalmente inactivada por diversos mecanismos que incluyen: mutaciones somáticas, raras excepto en los carcinomas de tipo difuso que albergan una mutación de inactivación del gen de E-cadherina (De Marzo, Knudsen et al., 1999; Guarino, Rubino et al., 2007); subregulación de la expresión génica a través de metilación del promotor, que es probablemente el mecanismo más frecuente (Wang y Shang, 2013); y, represión transcripcional mediada por factores de transcripción (Kallakury, Sheehan et al., 2001; Peinado, Portillo et al., 2004). También se ha descrito una regulación posttraduccional, donde la degradación proteolítica de la molécula original de E-cadherina lleva a una forma truncada inactiva en la que se ha removido el dominio de β-catenina (Rubin, Mucci et al., 2001) (Vallorosi, Day et al., 2000).

Por otro lado, la re-expresión de E-cadherina encontrada en la mayoría de las células tumorales de cáncer de próstata metastásico a ganglio linfático, cuyo tumor primario mostraba subregulación de la misma, ha llevado a plantear que este mecanismo facilita el establecimiento de estas células en sitios distantes y el crecimiento de las metástasis, y hace poco probable que la inactivación genética irreversible por mutaciones o pérdida alélica sea causa de esta pérdida de expresión de E-cadherina en el adenocarcinoma prostático (De Marzo, Knudsen et al., 1999; Rubin, Mucci et al., 2001). Como consecuencia de dicha re-expresión ectópica en células que han sufrido Transición Epitelial-Mesenquimal, los complejos de adhesión celular epitelial se reorganizan y se suprime la proliferación celular haciendo que estas células pierdan su fenotipo mesenquimal (Tomita, van Bokhoven et al., 2000).

Varios estudios han evaluado los niveles de expresión de las proteínas involucradas en la cascada de señalización de Transición Epitelial-Mesenquimal en el adenocarcinoma prostático, en busca de marcadores de probabilidad de progresión, como el realizado por Whiteland et.al., donde se reporta pérdida de E-cadherina, aumento de Snail a nivel nuclear, y sobre-expresión de Vimentina en el citoplasma de las células tumorales, asociados con un alto índice de Gleason y pobre pronóstico, sin embargo, solo E-cadherina estuvo asociada con muerte por la enfermedad (Whiteland, Spencer-Harty et al., 2013).

En el trabajo realizado por Liu et.al., se reporta disminución significativa de expresión de E-cadherina en adenocarcinoma prostático comparado con el tejido adyacente, encontrándose en forma predominante a nivel citoplasmático, por lo que plantean inhibición de la formación del complejo E-cadherina-catenina en estas células. Mientras que N-cadherina tuvo una mayor expresión en el tejido con cáncer, de modo que observaron un "Cadherin witching", en cáncer de próstata, similar al descrito previamente por otros autores (Tomita, van Bokhoven et al., 2000; Jaggi, Johansson et al., 2005; Gravdal, Halvorsen et al., 2007), TGF- β y Twist1 también mostraron mayor expresión en el tejido con cáncer, la cual aumenta a medida que disminuye la diferenciación del tumor, y se correlaciona con mayores niveles de PSA y presencia de metástasis óseas (Liu, Yang et al., 2014).

Un aspecto importante a considerar es la expresión aumentada de N-cadherina en un porcentaje considerable de casos de cáncer de próstata, que aumenta en los tumores resistentes a castración, y se asocia con pérdida o disminución de expresión del receptor de andrógenos, lo que plantea una posible regulación sobre este, cuyos mecanismos son desconocidos, y sugiere una ventaja de crecimiento de estas células sobre las células N-cadherina negativas (Tanaka, Kono et al., 2010). Esto ha llevado a postularla como posible blanco terapéutico, y plantea una relación inversa entre Transición Epitelial-Mesenquimal y señalización androgénica en el cáncer de próstata (Tanaka, Kono et al., 2010; Armstrong, Freedland et al., 2011).

En este aspecto algunos han llegado a especular sobre una posible relación entre dicha expresión de N-cadherina y la adhesión a estructuras neurales que se conoce la expresan, lo que podría conducir a invasión perineural una vía conocida de diseminación del adenocarcinoma prostático que se asocia con mal pronóstico (Armstrong, Freedland et al., 2011).

Regulación de la Transición Epitelial-Mesenquimal en adenocarcinoma prostático por factores de transcripción

Los cambios en la expresión génica que conllevan a la represión del fenotipo epitelial y activación del fenotipo mesenquimal son coordinados por un grupo de reguladores principales, como los factores de transcripción Snail, Twist y ZEB, cuya expresión es activada en forma temprana en la Transición Epitelial-Mesenquimal (Lamouille, Xu et al., 2014).

El silenciamiento de la transcripción de E-cadherina requiere la participación de varios represores que interactúan con su promotor proximal (Peinado, Portillo et al., 2004). Los primeros represores de E-cadherina descritos fueron los Snail: Snail y Slug (Snail2) (Cano, Pérez-Moreno et al., 2000), posteriormente se han identificado otros incluyendo factores ZEB: ΔEF1/ZEB1 (ZEB por zinc finger E-box binding homeobox) y Sip1/ZEB2 /SIP1/ZEB2 (Sip por Smad interacting protein), factores bHLH como E47 y Twist (Acloque, Thiery et al., 2008; Wang y Shang, 2013; Lamouille, Xu et al., 2014). Entre estos represores Snail tiene una afinidad mucho mayor que los otros represores (Kalluri y Weinberg, 2009) (Figura 6).

Un mecanismo de inactivación de E-cadherina puede ser el silenciamiento epigenético por metilación del promotor, que ha sido observado en estudios en carcinoma de próstata y de mama, y en líneas celulares. Esta hipermetilación de las islas CpG ocurre como un evento temprano en la carcinogénesis, y de acuerdo con este modelo, las células tumorales con alelos de E-cadherina metilados podrían ser responsables del inicio de la metástasis, pero con frecuencia E-cadherina es re-expresada en las metástasis, lo que indica que su regulación durante la progresión tumoral es dinámica (Peinado, Portillo et al., 2004). Una gran isla CpG en el extremo 5' del promotor de E-cadherina muestra metilación aberrante del DNA en ocho tipos de carcinoma, entre ellos de próstata, y se correlaciona con expresión disminuida de la proteína (Peinado, Portillo et al., 2004; Wang y Shang, 2013).

La represión inducida por Snail, Slug, ZEB1 y SIP1/ZEB2, involucra el reclutamiento de un complejo represor, llevando a un patrón compacto de cromatina y a represión de la transcripción, lo

que establece una conexión entre la represión transcripcional y los mecanismos epigenéticos en la inducción de Transición Epitelial-Mesenquimal (Peinado, Portillo et al., 2004; Le Bras, Taubenslag et al., 2012; Stadler y Allis, 2012; Wang y Shang, 2013).

La expresión transitoria de Snail o Sip1/ZEB2 puede estar involucrada en la inducción del proceso de invasión, mientras que Slug, ZEB y E47 estarían involucrados en el mantenimiento del fenotipo invasivo, con diferentes patrones de expresión de estos represores en los diferentes estadios de la progresión tumoral (Peinado, Portillo et al., 2004).

Se ha demostrado en varios estudios la inducción de Transición Epitelial-Mesenquimal en cáncer de próstata mediada por factores de crecimiento a través de aumento de la expresión o activación de Snail: TGF-β y EGF promueven su localización nuclear en las células PC3, igualmente lo hace VEGF-A cuando se une a su receptor Neuropilin-1. Este último además participa en la inducción de EMT en respuesta a hipoxia (Odero-Marah, Wang et al., 2008, Mak, Leav et al., 2010). Es así como, Snail se ha encontrado sobreexpresado en cáncer de próstata, con aumento progresivo desde el tejido benigno hasta las metástasis, y asociado con un alto índice de Gleason y con pobre pronóstico (Smith y Odero-Marah, 2012; Whiteland, Spencer-Harty et al., 2013; Poblete, Fulla et al., 2014).

Snail es un factor de transcripción que media la Transición Epitelial-Mesenquimal a través de subregulación de moléculas de adhesión como E-cadherina, claudina, ocludina y zona ocludina 1(ZO-1), e incremento de marcadores mesenquimales como vimentina, fibronectina y metaloproteinasas. Además, puede inducir otros represores de E-cadherina y en general su efecto es aumentar la migración y la invasión (Smith y Odero-Marah, 2012). Su actividad es controlada por varias quinasas, es así como su fosforilación mediada por la glucógeno-sintasa-quinasa (GSK-3β) promueve su traslado del núcleo al citosol donde es ubiquitinado y degradado por el proteasoma, en cambio, la fosforilación mediada por la quinasa activada p21 (PAK1) y la proteína quinasa D1 (PKD1) induce su acumulación en el núcleo donde cumple su función represora (Smith y Odero-Marah, 2012, Deep, Jain et al., 2014).

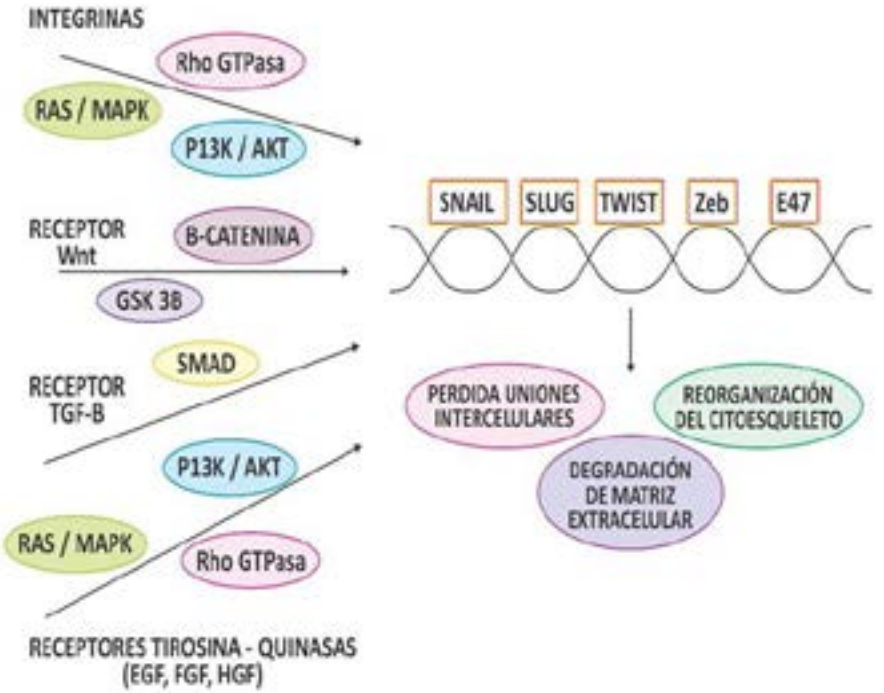

Figura 6. Regulación transcripcional y mecanismos moleculares de la transición epitelial-mesenquimal. Los cambios en la expresión génica que llevan a represión del fenotipo epitelial y activación del mesenquimal son coordinados por un grupo de reguladores principales, los factores de transcripción: Snail y Slug; ZEB: ΔEF1/ZEB1 y Sip1/ZEB2 /SIP1/ZEB2; factores bHLH como E47 y Twist. Tomado de: Benedetti I, Reyes N. Transición epitelial-mesenquimal en la progresión del adenocarcinoma prostático. Iatreia. 2015 Oct-Dic;28(4) :(420-433). DOI 10.17533/udea. Iatreia.v28n4a07.

El factor de transcripción Twist reprime E-cadherina a través de represión del promotor, e induce N-cadherina independiente de Snail. (Lamouille, Xu et al. 2014). Los factores de transcripción ZEB median la represión transcripcional a través del reclutamiento de un co-represor: la proteína de unión a C terminal (CTBP). Su expresión sigue a la activación de Snail, y es inducida en respuesta a TGF-β, Wnt, y factores de crecimiento que activan la vía Ras/MAPK (Lamouille, Xu et al., 2014).

Wnt - β-catenina en Transición Epitelial-Mesenquimal en adenocarcinoma prostático

La vía de señalización Wnt-β-catenina establece una conexión entre adhesión celular y respuesta celular a transcripción génica, pues estas vías comparten la molécula de β-catenina y son dependientes una de la otra (Guarino, Rubino et al., 2007). Está implicada en la Transición Epitelial-Mesenquimal durante el desarrollo y la progresión del cáncer, y los estudios *in vitro* han confirmado que puede inducir plasticidad epitelial y sobreregular el marcador mesenquimal Vimentina (Micalizzi, Farabaugh et al., 2010).

β-catenina se encuentra en diferentes compartimientos subcelulares: En la membrana celular interactúa con E-cadherina en las uniones adherentes y estrechas para mantener el fenotipo epitelial, y en respuesta a señales externas, es trasladada de la membrana celular al citoplasma (Deep, Jain et al., 2014) (Acloque, Thiery et al., 2008). El secuestro de β-catenina en el citoplasma es importante en la preservación de las características epiteliales de las células tumorales (Gottardi, Wong et al., 2001), mientras que, su movimiento al núcleo con frecuencia se asocia con pérdida de expresión de E-cadherina, y se correlaciona con la susceptibilidad a entrar en Transición Epitelial-Mesenquimal y adquirir un fenotipo invasivo, pues aumenta la transcripción de genes asociados con proliferación celular (Thiery, 2002; Jaggi, Johansson et al., 2005). Así, las células que pierden la E-cadherina superficial responden más fácilmente a los factores de crecimiento que inducen Transición Epitelial-Mesenquimal (Kim, Lu et al., 2002).

Esta disminución de β-catenina citoplasmática y su aumento a nivel nuclear ha sido reportada en cáncer de próstata por varios estudios (Kallakury, Sheehan et al., 2001; Jaggi, Johansson et al., 2005). La disminución de expresión de E-cadherina en las células de adenocarcinoma prostático lleva a la redistribución hacia la membrana de la β-catenina citoplasmática y a reducción en la transcripción mediada por el receptor de andrógenos (Yang, Li et al., 2002; Jaggi, Johansson et al., 2005, Schweizer, Rizzo et al., 2008). Esta subregulación de los complejos E-cadherina-β-catenina se asocia con un fenotipo agresivo de cáncer de próstata y se correlaciona en forma significativa con altos índices de Gleason (Jaggi, Johansson et al.,

2005), en estos casos la metilación del promotor de E-cadherina es un evento frecuente (Kallakury, Sheehan et al., 2001; Jaggi, Johansson et al., 2005). En general la alteración en estos complejos proteicos cadherina-catenina, sumada a su detección en PIN sugiere un papel funcionalmente significativo en la carcinogénesis y progresión del adenocarcinoma prostático (Jaggi, Johansson et al., 2005).

Transición Epitelial-Mesenquimal inducida por TGF-β en adenocarcinoma prostático

TGF-β, es una citoquina expresada en forma ubicua que se une a las células diana a través de receptores tipo I y II, iniciando múltiples cascadas de señalización. Su expresión induce Transición Epitelial-Mesenquimal en procesos asociados al desarrollo, cicatrización y progresión tumoral (Lamouille, Xu et al., 2014). Como resultado del estímulo con TGF-β se produce pérdida de la polaridad apical-basal, subregulación de las uniones célula-célula, expresión de proteínas mesenquimales como Vimentina en el citoesqueleto, además de proteasas extracelulares, lo que la hace uno de los más potentes inductores de Transición Epitelial-Mesenquimal, actividad que depende del contexto, pues tiene también un efecto paradójico como supresor de tumor (Fuxe, Vincent et al., 2010; Micalizzi, Farabaugh et al., 2010).

Esta vía de señalización es mediada por el receptor TGF-β tipo I que fosforila y activa los factores de transcripción Smad formando un complejo que transloca al núcleo donde regula la transcripción de genes diana específicos, como Snail y Slug y el factor de transcripción LEF/TCF que tiene sitios de unión para Smad y β-catenina. Otros reguladores de Transición Epitelial-Mesenquimal como ZEB1, SIP1/ZEB2, E12/E47 y Twist1, también pueden ser regulados por TGF- β (Wu, Tsai et al., 2012). Además puede señalizar a través de la activación de (i) MAP quinasas: ERK1/2, p38MAPK, (Thiery y Sleeman, 2006; Guarino, Rubino et al., 2007), y JNK; (ii) mediadores de supervivencia celular: PI3K, AKT1/2, y mTOR; (iii) mediadores de inflamación: NF-κB, ciclooxigenasa-2 (COX-2), y prostaglandinas; (iv) proteínas pequeñas de unión a GTP: Ras, RhoA, Rac1, y Cdc42; y (v) proteínas tirosina quinasas no receptoras: Src, FAK (Moes, Le Bechec et al., 2012).

La quinasa ligada a integrina (ILK) también puede ser un efector de la Transición Epitelial-Mesenquimal mediada por TGF-β por activación de la vía Wnt- β-catenina, pues su activación por las proteínas Smad activadas por TGF-β o la señalización de integrinas incrementa la expresión de β-catenina/Factor enhancer linfoide (LEF), suprimiendo E-cadherina (Cano et al., 2000).

Se ha reportado que las células de cáncer de próstata sobreexpresan TGF-β1, este es capaz de inducir Transición Epitelial Mesenquimal a través de subregulación de E-cadherina, sobre-regulación de Vimentina, de Snail y del ligando de unión al receptor NFκB activado (RANKL). Este último es normalmente expresado por los osteoblastos, estimula la maduración de osteoclastos y la resorción ósea a través de su receptor en la superficie celular (Odero-Marah, Wang et al., 2008).

Receptores tirosina-quinasa y Transición Epitelial-Mesenquimal en adenocarcinoma prostático

Los factores de crecimiento que actúan a través de receptores tirosina quinasa pueden inducir Transición Epitelial-Mesenquimal parcial o completa (Lamouille, Xu et al., 2014) (Kalluri and Neilson, 2003). Las vías de Transición Epitelial-Mesenquimal en respuesta al estímulo de estos receptores involucran Ras/MAPK, PI3K/Akt, Rho/Rac o Src (Leopold et al., 2012), mientras que la desencadenada por el receptor de crecimiento de insulina (IGF) involucra la señalización de la vía de β-catenina y su traslado al núcleo (Guarino, Rubino et al., 2007).

La señalización a través de Akt es esencial en la Transición Epitelial-Mesenquimal inducida por receptores tirosina quinasa. La activación de la vía ERK-MAPK es inducida además por las mutaciones en los genes *Ras* y *Raf* en las células cancerosas y también contribuye a este proceso, pues estos genes inducen expresión de Snail y Slug (Guarino, Rubino et al., 2007, Lamouille, Xu et al., 2014). Además, Akt sobreexpresa Snail y fosforila e inhibe GSK-3β, conduciendo a incremento en la señalización por β-catenina y Snail y promoviendo Transición Epitelial-Mesenquimal (Guarino, Rubino et al., 2007; Zhu, Gao et al., 2013; Deep, Jain et al., 2014).

Se ha descrito que el Factor de crecimiento de fibroblastos (FGF) induce Transición Epitelial-Mesenquimal acompañado de aumento de Slug, y el Factor de crecimiento de hepatocitos (HGF) induce aumento de Snail y Slug, mientras que el Factor de crecimiento derivado de plaquetas (PDGF) induce disolución de uniones adherentes y represión de E-cadherina (Lamouille, Xu et al., 2014).

En estos procesos además se ha demostrado la participación de DAB2IP, otro miembro de la familia de proteínas de activación de GTPasas Ras, que funciona como proteína "scaffold" en la modulación de la señalización GSK-3β-β-catenina y Transición Epitelial-Mesenquimal. En un trabajo en líneas celulares de cáncer de próstata se demostró que la pérdida de DAB2IP llevó a acumulación nuclear de β-catenina, además, se encontró que los factores de transcripción ZEB1 y SIP1/ZEB2 estaban altamente elevados en las células sin DAB2IP. Todo esto llevó a postular a DAB2IP como un supresor de Transición Epitelial-Mesenquimal, pues su subregulación puede aumentar la capacidad de las células de adenocarcinoma prostático de metastatizar a ganglios linfáticos (Xie, Gore et al., 2010).

Matriz extracelular y señalización de Integrinas en adenocarcinoma prostático

Las integrinas son las principales moléculas que median la unión célula-matriz extracelular y les permiten a las células recibir señales de esta a través de moléculas de señalización. Como la quinasa ligada a integrina (ILK), que interactúa con el dominio citoplasmático de las β -integrinas, y actúa corriente abajo de los estímulos generados en la matriz extracelular y en factores de crecimiento como TGF-β, de modo que su activación lleva a fosforilación de Akt y GSK-3B, estimulando la señalización de la vía Wnt- β-catenina, e incremento de Snail. Además, la sobreexpresión de ILK promueve la translocación de β-catenina al núcleo y la inducción de Transición Epitelial-Mesenquimal (Guarino, Rubino et al., 2007).

A medida que las células pasan de epiteliales a mesenquimales cambian la expresión de integrinas, por ejemplo, subregulan α6β4 que media el contacto con la membrana basal, aumentan la adhesión celular a fibronectina a través de α5β1 y promueven la migración celular, también el aumento de expresión de α1β1 o α2β1 y su

interacción con colágeno tipo I, facilita la degradación de E-cadherina y translocación nuclear de β-catenina. Estos cambios también se correlacionan con aumento de expresión de proteasas y remodelación de la matriz extracelular, proceso en el cual se pueden liberar factores de crecimiento almacenados como TGF- β (Lamouille, Xu et al., 2014).

Durante la Transición Epitelial-Mesenquimal las células tumorales degradan su membrana basal, establecen contacto con la matriz subyacente extendiendo seudópodos y migran por etapas alternantes de adhesión y separación acopladas con la contracción celular. En este proceso participan las proteasas de la matriz en varias formas: crean rutas de migración para las células tumorales mediante la ruptura de la membrana basal y la matriz intersticial, modifican el microambiente extracelular, liberan y activan factores de movilidad y supervivencia, degradan el dominio extracelular de E-cadherina y liberan y relocalizan β-catenina en el citoplasma. La mayoría de las proteasas involucradas en la invasión tumoral pertenecen a la familia de las metaloproteinasas (MMP), de las cuales la MMP9 y MMP2 juegan un papel fundamental en la invasión tumoral (Guarino, Rubino et al., 2007). En el cáncer de próstata, un estudio realizado por Poblete et.al., encontró una correlación positiva entre expresión aumentada de Snail en esta neoplasia y expresión o activación de metaloproteinasas, planteándose que estas enzimas pueden ser responsables de la perdida de E-cadherina y el aumento de expresión de N-cadherina mediados por Snail (Poblete, Fulla et al., 2014).

Otros inductores de Transición Epitelial-Mesenquimal en adenocarcinoma prostático

Otras señales extracelulares también regulan y participan en el inicio de Transición Epitelial-Mesenquimal, como la hipoxia tumoral, que influye en el proceso a través de la regulación de varios factores claves, como la estabilización de Snail, aumento de expresión de TGF-β e inducción de microRNAs específicos [30]. La inducción de Transición Epitelial-Mesenquimal por hipoxia puede ser regulada negativamente por el receptor de estrógenos (ERβ1) el cual estabiliza HIF-1α, la baja expresión de este receptor en los carcinomas de próstata con alto índice de Gleason soporta el planteamiento que su expresión está inversamente relacionada con la progresión tumoral.

Además, la expresión de ERβ1 puede ser reprimida por la hipoxia y por TGF-β (Mak, Leav et al., 2010).

Regulación de Transición Epitelial-Mesenquimal por microRNAs en adenocarcinoma prostático

La sobre o subregulación de varios microRNAs es fundamental en la regulación del fenotipo epitelial, así como también de la Transición Epitelial-Mesenquimal y la progresión tumoral. Es así como han sido reportados múltiples microRNAs que afectan este proceso (Wang y Shang, 2013).

Los microRNAs de la familia miR200 miR-200b/200a/429 (miR-200b) y miR-200c/141 (miR-200c), han sido descritos como reguladores principales de Transición Epitelial-Mesenquimal, y junto con miR205 todos se han encontrado subregulados (Marie-Egyptienne, Lohse et al, 2013; Wang y Shang, 2013), por lo que han sido propuestos como marcadores epiteliales y supresores de Transición Epitelial-Mesenquimal (Zhang y Ma, 2012).

Let7, miR10b y Let-7i también han sido implicados en la regulación de Transición Epitelial-Mesenquimal (Kalluri y Weinberg, 2009; Marie-Egyptienne, Lohse et al., 2013; Wu, Tsai et al., 2012; Zhang y Ma, 2012). La inducción de miR21, sobrerregulado en carcinomas, facilita la Transición Epitelial-Mesenquimal mediada por TGF-β y aumenta la degradación de la matriz extracelular y además actúa sobre miR200 (Acloque, Thiery et al., 2008; Kalluri y Weinberg, 2009). MiR-9, un microRNA inducido por *MYC* es dirigido directamente al mRNA de *CDH1* codificante para E-cadherina llevando a aumento de motilidad y Transición Epitelial-Mesenquimal (Zhang y Ma, 2012).

En el cáncer de próstata, se ha reportado que miR29b inhibe la expresión de MMP2, este microRNA se encontró inhibido en la línea celular altamente metastásica PC3 y en tejidos de cáncer de próstata humano, por lo que fue postulado como participante del proceso metastásico, también se ha descrito represión de Snail por miR29b y mir30 de manera que su expresión aumentada puede revertir la Transición Epitelial-Mesenquimal (Ru, Steele et al., 2012).

Por su parte, miR143 y miR145 inhiben la migración de las células de cáncer de próstata a través de inducción de E-cadherina (Peng, Guo et al., 2011). El estudio realizado por Saini et.al., se observó que el fenotipo de las células de cáncer de próstata transfectadas con miR203 semejaba la reversión de un estado mesenquimal a uno epitelial, por lo que se investigó la expresión de marcadores inductores de Transición Epitelial-Mesenquimal, encontrándose que su expresión ectópica resultó en aumento de E-cadherina a nivel de la membrana y disminución de SIP1/ZEB2, vimentina y fibronectina (Saini, Majid et al., 2011).

Conclusiones

La progresión de los carcinomas implica una serie de alteraciones genéticas, epigenéticas, transcripcionales, traduccionales y posttraduccionales, que forman una extensa red en la que múltiples moléculas actúan en forma interconectada, dependiente del contexto y regulada por varias vías. Algunas de estas vías pueden converger y llevar al cambio fenotípico de las células epiteliales tumorales hacia un linaje mesenquimal con características migratorias e invasivas, que les permiten diseminarse y establecerse en sitios distantes formando metástasis.

Este cambio fenotípico descrito como Transición Epitelial-Mesenquimal es un proceso biológico fundamental en el desarrollo y la regeneración tisular, que tiene una participación crucial en la progresión tumoral, invasión y metástasis, que inicia con eventos inductores como la activación de vías oncogénicas que regulan la proliferación y migración celular, que para algunos autores es parte del desarrollo del cáncer.

En el adenocarcinoma prostático se han encontrado evidencias en favor de la participación de la Transición Epitelial-Mesenquimal en su progresión, como la presencia de un “Cadherin switching” en las células tumorales, y expresión de marcadores asociados como Snail, Twist1 y TGF-beta que a través de cambios en expresión génica y activación de factores de transcripción son potentes inductores de Transición Epitelial-Mesenquimal.

La Transición Epitelial-Mesenquimal es un fenómeno en general entendido y aceptado por la comunidad científica, sin embargo, se requiere establecer más claramente los mecanismos que podrían conducir a esas células a comportarse de esa manera, y específicamente en el adenocarcinoma prostático se requiere ampliar el estudio de dicho fenómeno lo que permitiría buscar estrategias dirigidas a contrarrestar su inducción y prevenir su progresión.

Referencias bibliográficas

Acloque, H., J. P. Thiery and M. A. Nieto (2008). “The physiology and pathology of the EMT. Meeting on the epithelial-mesenchymal transition.” EMBO Rep 9(4): 322-326.

Armstrong, A. J., S. J. Freedland and M. García-Blanco (2011). “Epithelial-mesenchymal transition in prostate cancer: providing new targets for therapy.” Asian J Androl 13(2): 179-180.

Benedetti I, Reyes N. Transición epitelial-mesenquimal en la progresión del adenocarcinoma prostático. Iatreia. 2015 Oct-Dic;28(4) :(420-433). DOI 10.17533/udea. Iatreia.v28n4a07.

Bussemakers, M. J., A. Van Bokhoven, K. Tomita, C. F. Jansen and J. A. Schalken (2000). “Complex cadherin expression in human prostate cancer cells.” Int J Cancer 85(3): 446-450.

Cano, A., M. A. Pérez-Moreno, I. Rodrigo, A. Locascio, M. J. Blanco, M. G. del Barrio, F. Portillo and M. A. Nieto (2000). “The transcription factor snail controls epithelial-mesenchymal transitions by repressing E-cadherin expression.” Nat Cell Biol 2(2): 76-83.

De Marzo, A. M., B. Knudsen, K. Chan-Tack and J. I. Epstein (1999). “E-cadherin expression as a marker of tumor aggressiveness in routinely processed radical prostatectomy specimens.” Urology 53(4): 707-713.

Deep, G., A. K. Jain, A. Ramteke, H. Ting, K. C. Vijendra, S. C. Gangar, C. Agarwal and R. Agarwal (2014). “SNAI1 is critical for the aggressiveness of prostate cancer cells with low E-cadherin.” Mol Cancer 13(1): 37.

Feigin, M. E. and S. K. Muthuswamy (2009). “Polarity proteins regulate mammalian cell-cell junctions and cancer pathogenesis.” Curr Opin Cell Biol 21(5): 694-700.

Fidler, I. J. (2002). “Critical determinants of metastasis.” Semin Cancer Biol 12(2): 89-96.

Frisch, S. M., M. Schaller and B. Cieply (2013). “Mechanisms that link the oncogenic epithelial-mesenchymal transition to suppression of anoikis.” J Cell Sci 126(Pt 1): 21-29.

Fuxe, J., T. Vincent and A. Garcia de Herreros (2010). “Transcriptional crosstalk between TGF-beta and stem cell pathways in tumor cell invasion: role of EMT promoting Smad complexes.” Cell Cycle 9(12): 2363-2374.

Gottardi, C. J., E. Wong and B. M. Gumbiner (2001). “E-cadherin suppresses cellular transformation by inhibiting beta-catenin signaling in an adhesion-independent manner.” J Cell Biol 153(5): 1049-1060.

Gravdal, K., O. J. Halvorsen, S. A. Haukaas and L. A. Akslen (2007). “A switch from E-cadherin to N-cadherin expression indicates epithelial to mesenchymal transition and is of strong and independent importance for the progress of prostate cancer.” Clin Cancer Res 13(23): 7003-7011.

Guarino, M., B. Rubino and G. Ballabio (2007). “The role of epithelial-mesenchymal transition in cancer pathology.” Pathology 39(3): 305-318.

Gumbiner, B. M. (1996). “Cell adhesion: the molecular basis of tissue architecture and morphogenesis.” Cell 84(3): 345-357.

Gupta, S., K. Iljin, H. Sara, J. P. Mpindi, T. Mirtti, P. Vainio, J. Rantala, K. Alanen, M. Nees and O. Kallioniemi (2010). “FZD4 as a mediator of ERG oncogene-induced WNT signaling and epithelial-to-mesenchymal transition in human prostate cancer cells.” Cancer Res 70(17): 6735-6745.

Hay, E. D. (1995). “An overview of epithelio-mesenchymal transformation.” Acta Anat (Basel) 154(1): 8-20.

Hay, E. D. (2005). “The mesenchymal cell, its role in the embryo, and the remarkable signaling mechanisms that create it.” Dev Dyn 233(3): 706-720.

Huang, R. Y., P. Guilford and J. P. Thiery (2012). “Early events in cell adhesion and polarity during epithelial-mesenchymal transition.” J Cell Sci 125(Pt 19): 4417-4422.

Jaggi, M., S. L. Johansson, J. J. Baker, L. M. Smith, A. Galich and K. C. Balaji (2005). “Aberrant expression of E-cadherin and beta-catenin in human prostate cancer.” Urol Oncol 23(6): 402-406.

Jennbacken, K., H. Gustavsson, K. Welen, C. Vallbo and J. E. Damber (2006). “Prostate cancer progression into androgen independency is associated with alterations in cell adhesion and invasivity.” Prostate 66(15): 1631-1640.

Jennbacken, K., T. Tesan, W. Wang, H. Gustavsson, J. E. Damber and K. Welen (2010). “N-cadherin increases after androgen deprivation and is associated with metastasis in prostate cancer.” Endocr Relat Cancer 17(2): 469-479.

Kallakury, B. V., C. E. Sheehan, E. Winn-Deen, J. Oliver, H. A. Fisher, R. P. Kaufman, Jr. and J. S. Ross (2001). “Decreased expression of catenins (alpha and beta), p120 CTN, and E-cadherin cell adhesion proteins and E-cadherin gene promoter methylation in prostatic adenocarcinomas.” Cancer 92(11): 2786-2795.

Kalluri, R. and E. G. Neilson (2003). “Epithelial-mesenchymal transition and its implications for fibrosis.” J Clin Invest 112(12): 1776-1784.

Kalluri, R. and R. A. Weinberg (2009). “The basics of epithelial-mesenchymal transition.” J Clin Invest 119(6): 1420-1428.

Kemler, R. (1993). “From cadherins to catenins: cytoplasmic protein interactions and regulation of cell adhesion.” Trends Genet 9(9): 317-321.

Kim, K., Z. Lu and E. D. Hay (2002). “Direct evidence for a role of beta-catenin/LEF-1 signaling pathway in induction of EMT.” Cell Biol Int 26(5): 463-476.

Lamouille, S., J. Xu and R. Derynck (2014). “Molecular mechanisms of epithelial-mesenchymal transition.” Nat Rev Mol Cell Biol 15(3): 178-196.

Le Bras, G. F., K. J. Taubenslag and C. D. Andl (2012). “The regulation of cell-cell adhesion during epithelial-mesenchymal transition, motility and tumor progression.” Cell Adh Migr 6(4): 365-373.

Lee, J. M., S. Dedhar, R. Kalluri and E. W. Thompson (2006). “The epithelial-mesenchymal transition: new insights in signaling, development, and disease.” J Cell Biol 172(7): 973-981.

Leopold, P. L., J. Vincent and H. Wang (2012). “A comparison of epithelial-to-mesenchymal transition and re-epithelialization.” Semin Cancer Biol 22(5-6): 471-483.

Liu, G. L., H. J. Yang, T. Liu and Y. Z. Lin (2014). “Expression and significance of E-cadherin, N-cadherin, transforming growth factor-beta1 and Twist in prostate cancer.” Asian Pac J Trop Med 7(1): 76-82.

Mak, P., I. Leav, B. Pursell, D. Bae, X. Yang, C. A. Taglienti, L. M. Gouvin, V. M. Sharma and A. M. Mercurio (2010). “ERbeta impedes prostate cancer EMT by destabilizing HIF-1alpha and inhibiting VEGF-mediated snail nuclear localization: implications for Gleason grading.” Cancer Cell 17(4): 319-332.

Marie-Egyptienne, D. T., I. Lohse and R. P. Hill (2013). “Cancer stem cells, the epithelial to mesenchymal transition (EMT) and radioresistance: potential role of hypoxia.” Cancer Lett 341(1): 63-72.

Micalizzi, D. S., S. M. Farabaugh and H. L. Ford (2010). “Epithelial-mesenchymal transition in cancer: parallels between normal development and tumor progression.” J Mammary Gland Biol Neoplasia 15(2): 117-134.

Moes, M., A. Le Bechec, I. Crespo, C. Laurini, A. Halavatyi, G. Vetter, A. Del Sol and E. Friederich (2012). “A novel network integrating a miRNA-203/SNAI1 feedback loop which regulates epithelial to mesenchymal transition.” PLoS One 7(4): e35440.

Murali, A. K. and J. S. Norris (2012). “Differential expression of epithelial and mesenchymal proteins in a panel of prostate cancer cell lines.” J Urol 188(2): 632-638.

Odero-Marah, V. A., R. Wang, G. Chu, M. Zayzafoon, J. Xu, C. Shi, F. F. Marshall, H. E. Zhau and L. W. Chung (2008). “Receptor activator of NF-kappaB Ligand (RANKL) expression is associated with epithelial to mesenchymal transition in human prostate cancer cells.” Cell Res 18(8): 858-870.

Peinado, H., F. Portillo and A. Cano (2004). “Transcriptional regulation of cadherins during development and carcinogenesis.” Int J Dev Biol 48(5-6): 365-375.

Peng, X., W. Guo, T. Liu, X. Wang, X. Tu, D. Xiong, S. Chen, Y. Lai, H. Du, G. Chen, G. Liu, Y. Tang, S. Huang and X. Zou (2011). “Identification of miRs-143 and -145 that is associated with bone metastasis of prostate cancer and involved in the regulation of EMT.” PLoS One 6(5): e20341.

Poblete, C. E., J. Fulla, M. Gallardo, V. Munoz, E. A. Castellon, I. Gallegos and H. R. Contreras (2014). “Increased SNAIL expression and low syndecan levels are associated with high Gleason grade in prostate cancer.” Int J Oncol 44(3): 647-654.

Ru, P., R. Steele, P. Newhall, N. J. Phillips, K. Toth and R. B. Ray (2012). “miRNA-29b suppresses prostate cancer metastasis by regulating epithelial-mesenchymal transition signaling.” Mol Cancer Ther 11(5): 1166-1173.

Rubin, M. A., N. R. Mucci, J. Figurski, A. Fecko, K. J. Pienta and M. L. Day (2001). “E-cadherin expression in prostate cancer: a broad survey using high-density tissue microarray technology.” Hum Pathol 32(7): 690-697.

Saini, S., S. Majid, S. Yamamura, L. Tabatabai, S. O. Suh, V. Shahryari, Y. Chen, G. Deng, Y. Tanaka and R. Dahiya (2011). “Regulatory Role of mir-203 in Prostate Cancer Progression and Metastasis.” Clin Cancer Res 17(16): 5287-5298.

Sandig, M., E. B. Voura, V. I. Kalnins and C. H. Siu (1997). “Role of cadherins in the transendothelial migration of melanoma cells in culture.” Cell Motil Cytoskeleton 38(4): 351-364.

Schweizer, L., C. A. Rizzo, T. E. Spires, J. S. Platero, Q. Wu, T. A. Lin, M. M. Gottardis and R. M. Attar (2008). “The androgen receptor can signal through Wnt/beta-Catenin in prostate cancer cells as an adaptation mechanism to castration levels of androgens.” BMC Cell Biol 9: 4.

Shook, D. and R. Keller (2003). “Mechanisms, mechanics and function of epithelial-mesenchymal transitions in early development.” Mech Dev 120(11): 1351-1383.

Smith, B. N. and V. A. Odero-Marah (2012). “The role of Snail in prostate cancer.” Cell Adh Migr 6(5): 433-441.

Stadler, S. C. and C. D. Allis (2012). “Linking epithelial-to-mesenchymal-transition and epigenetic modifications.” Semin Cancer Biol 22(5-6): 404-410.

Steeg, P. S. (2006). “Tumor metastasis: mechanistic insights and clinical challenges.” Nat Med 12(8): 895-904.

Tanaka, H., E. Kono, C. P. Tran, H. Miyazaki, J. Yamashiro, T. Shimomura, L. Fazli, R. Wada, J. Huang, R. L. Vessella, J. An, S. Horvath, M. Gleave, M. B. Rettig, Z. A. Wainberg and R. E. Reiter (2010). "Monoclonal antibody targeting of N-cadherin inhibits prostate cancer growth, metastasis and castration resistance." Nat Med 16(12): 1414-1420.

Thiery, J. P. (2002). "Epithelial-mesenchymal transitions in tumour progression." Nat Rev Cancer 2(6): 442-454.

Thiery, J. P. and J. P. Sleeman (2006). "Complex networks orchestrate epithelial-mesenchymal transitions." Nat Rev Mol Cell Biol 7(2): 131-142.

Tiwari, N., A. Gheldof, M. Tatari and G. Christofori (2012). "EMT as the ultimate survival mechanism of cancer cells." Semin Cancer Biol 22(3): 194-207.

Tomita, K., A. van Bokhoven, G. J. van Leenders, E. T. Ruijter, C. F. Jansen, M. J. Bussemakers and J. A. Schalken (2000). "Cadherin switching in human prostate cancer progression." Cancer Res 60(13): 3650-3654.

Tran, N. L., R. B. Nagle, A. E. Cress and R. L. Heimark (1999). "N-Cadherin expression in human prostate carcinoma cell lines. An epithelial-mesenchymal transformation mediating adhesion withStromal cells." Am J Pathol 155(3): 787-798.

Trimboli, A. J., K. Fukino, A. de Bruin, G. Wei, L. Shen, S. M. Tanner, N. Creasap, T. J. Rosol, M. L. Robinson, C. Eng, M. C. Ostrowski and G. Leone (2008). "Direct evidence for epithelial-mesenchymal transitions in breast cancer." Cancer Res 68(3): 937-945.

Vallorosi, C. J., K. C. Day, X. Zhao, M. G. Rashid, M. A. Rubin, K. R. Johnson, M. J. Wheelock and M. L. Day (2000). "Truncation of the beta-catenin binding domain of E-cadherin precedes epithelial apoptosis during prostate and mammary involution." J Biol Chem 275(5): 3328-3334.

Wang, Y. and Y. Shang (2013). "Epigenetic control of epithelial-to-mesenchymal transition and cancer metastasis." Exp Cell Res 319(2): 160-169.

Whiteland, H., S. Spencer-Harty, D. H. Thomas, C. Davies, C. Morgan, H. Kynaston, P. Bose, N. Fenn, P. D. Lewis, O. Bodger, S. Jenkins and S. H. Doak (2013). "Putative prognostic epithelial-to-mesenchymal transition biomarkers for aggressive prostate cancer." Exp Mol Pathol 95(2): 220-226.

Wu, C. Y., Y. P. Tsai, M. Z. Wu, S. C. Teng and K. J. Wu (2012). "Epigenetic reprogramming and post-transcriptional regulation during the epithelial-mesenchymal transition." Trends Genet 28(9): 454-463.

Xie, D., C. Gore, J. Liu, R. C. Pong, R. Mason, G. Hao, M. Long, W. Kabbani, L. Yu, H. Zhang, H. Chen, X. Sun, D. A. Boothman, W. Min and J. T. Hsieh (2010). "Role of DAB2IP in modulating epithelial-to-mesenchymal

transition and prostate cancer metastasis." Proc Natl Acad Sci U S A 107(6): 2485-2490.

Yang, F., X. Li, M. Sharma, C. Y. Sasaki, D. L. Longo, B. Lim and Z. Sun (2002). "Linking beta-catenin to androgen-signaling pathway." J Biol Chem 277(13): 11336-11344.

Yao, D., C. Dai and S. Peng (2011). "Mechanism of the mesenchymal-epithelial transition and its relationship with metastatic tumor formation." Mol Cancer Res 9(12): 1608-1620.

Yilmaz, M. and G. Christofori (2009). "EMT, the cytoskeleton, and cancer cell invasion." Cancer Metastasis Rev 28(1-2): 15-33.

Zhang, J. and L. Ma (2012). "MicroRNA control of epithelial-mesenchymal transition and metastasis." Cancer Metastasis Rev 31(3-4): 653-662.

Zhu, Q. C., R. Y. Gao, W. Wu and H. L. Qin (2013). "Epithelial-mesenchymal transition and its role in the pathogenesis of colorectal cancer." Asian Pac J Cancer Prev 14(5): 2689-2698.

Capítulo 3

INFLAMACIÓN Y CÁNCER DE PRÓSTATA: IMPLICACIONES BIOLÓGICAS Y POSIBLE UTILIDAD CLÍNICA

Niradiz Reyes, MSc, PhD y Óscar Correa, MD, MSc

Resumen

Actualmente existe evidencia que señala un papel de la inflamación crónica en el desarrollo de distintas neoplasias en humanos, entre las cuales se encuentra el cáncer de próstata. Esta asociación fue sugerida hace mucho tiempo por la observación de infiltrados en muestras de tejido prostático de pacientes con cáncer y más recientemente por altos niveles de citocinas proinflamatorias circulando en suero de pacientes con esta patología. Múltiples estudios han determinado la asociación entre ciertos polimorfismos de base única en genes asociados a inflamación con el riesgo de desarrollar cáncer de próstata. En los últimos años se han descrito los efectos de moléculas inflamatorias sobre el comportamiento biológico de esta neoplasia, destacando entre ellos el potencial de inducir la proliferación de células cancerígenas y la des-diferenciación de células del estroma. La influencia de la inflamación en el desarrollo y progresión del cáncer de próstata se ha convertido en un tema de interés debido a su uso potencial en diagnóstico y terapéutica. Se espera que a futuro una mejor comprensión biológica de esta asociación conlleve a una explotación práctica de sus utilidades clínicas.

Aspectos generales

El cáncer de próstata es una neoplasia con un amplio rango de comportamiento biológico, presentándose como un reto para los médicos en cuanto a la identificación y tratamiento tanto de las formas más agresivas como de las formas indolentes de la enfermedad (Sausville y Naslund, 2010). Aunque la mortalidad por esta neoplasia ha disminuido en las últimas décadas en algunos países europeos(Bosetti et al., 2011), en Estados Unidos (Damber et al., 2008) e incluso en países latinoamericanos(Niclis et al., 2011), la incidencia ha aumentado rápidamente en el mismo período, viéndose esta última influenciada por el diagnóstico temprano mediante el uso de la cuantificación del PSA en hombres con o sin sintomatología y por la detección de cáncer latente de manera incidental en cirugía (Bray et al., 2010). Su asociación con la edad, evidenciada en que el 75% de los diagnósticos son realizados en hombres mayores de 65 años (Dunn et al., 2011), ha sido relacionada con cambios inherentes o adquiridos en el metabolismo celular, que podrían influir en su desarrollo (Khandrika et al., 2009).

El papel de la inflamación en las enfermedades de la próstata se sugirió tiempo atrás teniendo como evidencia la infiltración por células inflamatorias dentro de esta glándula en pacientes con cáncer o HPB (Hamid et al., 2011), y más recientemente otras evidencias principalmente moleculares, han ido en aumento (Sutcliffe y Platz, 2007; De Nunzio et al., 2011; Hamid et al., 2011; Omabe y Ezeani, 2011). De forma interesante, se ha documentado que la inflamación en la próstata por lo general se presenta en las zonas de transición y periférica (Delongchamps et al., 2008), las cuales son las zonas de predilección para aparición de la HPB y el cáncer, respectivamente (Damber et al., 2008). Se ha documentado que las células prostáticas, por sí mismas, pueden mediar una reacción inflamatoria, ya que expresan receptores de tipo Toll, cuya activación puede inducir la producción de citocinas proinflamatorias (Wong et al., 2009). En conjunto, linfocitos T y células prostáticas, tanto estromales como epiteliales, secretan mayor cantidad de citocinas proinflamatorias, quimiocinas de tipo CXC y sus receptores en tejidos de HPB y adenocarcinoma prostático que en el tejido prostático normal (Kogan-Sakin et al., 2009). Dentro de las fuentes que potencialmente pueden desencadenar inflamación

en la próstata se han descrito las infecciones de transmisión sexual, infecciones del tracto urinario, prostatitis, sustancias químicas o físicas intraluminales, entre otros (Sutcliffe et al., 2007).

Uno de los aspectos que hace atractiva la relación entre inflamación y cáncer de próstata es la posibilidad de aprovecharla a nivel clínico en diagnóstico, pronóstico y terapéutica (Narayanan et al. 2009; Hamid et al., 2011). Se han utilizado varios marcadores de inflamación para realizar diagnóstico inicial y diferencial entre estadíos de la enfermedad (Prins et al. 2010; Mengus et al., 2011), mientras que algunos estudios han abordado el tema del pronóstico tomando como base la agresividad tumoral y la progresión a metástasis(Stark et al., 2009; Tawara et al., 2011), y algunos correlacionan ciertos SNPs con el riesgo de desarrollar este cáncer (Stevens et al., 2008; Wang et al., 2009; Mandal y Mittal, 2011), en tanto que otros han intentado evaluar los efectos de medidas anti-inflamatorias en el adenocarcinoma prostático (Dorff et al., 2010).

La presente revisión se enfoca en describir los hallazgos recientes que apoyan un rol de la inflamación en la etiología del cáncer de próstata, abordando estudios de asociación epidemiológica, para continuar con las posibles implicaciones biológicas de dicha asociación en la biología tumoral de esta patología y discutiendo finalmente las posibles aplicaciones clínicas de la misma.

Rol de la inflamación en la etiología del cáncer de próstata

Se ha descrito que la inflamación prostática puede ser de causa infecciosa o causada por factores no infecciosos, principalmente mediada por daño químico o físico al epitelio debido a reflujo urinario, factores dietarios, disruptores endocrinos, entre otros (Sutcliffe et al., 2007; Rajarubendra et al., 2010; Omabe et al., 2011).

La evaluación de asociación entre múltiples etiologías infecciosas de la prostatitis y el adenocarcinoma prostático ha sido un tópico activo de investigación en los últimos años (Sutcliffe et al., 2006; Huang et al., 2008; Schlaberg et al., 2009). La prostatitis aguda debida a infecciones de transmisión sexual (ITS) actualmente es poco frecuente; sin embargo, las infecciones subclínicas de la próstata ocurren con frecuencia (Sutcliffe et al., 2007).

En la búsqueda de la etiología de infecciones de la próstata se han utilizado diversas metodologías, las cuales han permitido detectar diversos microorganismos tanto en fluido como en tejido prostático (Sutcliffe et al., 2007; De Nunzio et al., 2011; Omabe et al., 2011). También, a través de la pesquisa serológica (Sutcliffe et al., 2006) se han encontrado asociaciones significativas entre la seropositividad para diversos virus, bacterias y protozoarios con el adenocarcinoma prostático (Sutcliffe et al., 2006; Sutcliffe et al., 2007; Sutcliffe et al., 2010). Además, bacterias no relacionadas con ITS, como *Escherichia coli* y *Propionibacterium acnes*, también han sido implicadas en la etiología infecciosa de la inflamación crónica de la próstata (Omabe et al., 2011). Fassi Fehri y col. (2011), con el fin de determinar la presencia de *P. acnes* en muestras de tejido prostático de pacientes con diagnóstico de adenocarcinoma prostático, condujeron un estudio en el que la identificación del microorganismo se realizó mediante inmunofluorescencia *in situ* y tipificación por reacción en cadena de la polimerasa. En dicho estudio se detectó esta bacteria en 58 de 71 muestras de tejido prostático canceroso, mientras que no se encontró en tejido prostático sano, evidenciando además que la carga bacteriana varió ampliamente entre las distintas muestras, y que no hubo asociación entre la presencia de *P. acnes* y el puntaje Gleason de los tumores (Fassi Fehri et al,. 2011). Estudios como este y otros adicionales, evidencian los esfuerzos realizados para identificar los posibles agentes infecciosos que pueden estar relacionados con la inflamación crónica que se observa comúnmente en la próstata de los pacientes con cáncer, y que pueden estar asociados con el cáncer de próstata (Sfanos e Isaacs, 2011).

Aparte de los agentes infecciosos, se ha sugerido que ciertos factores tales como las grasas de la dieta (Reyes et al., 2002) y compuestos como el amino-1-metil-6-fenilimidazo[4,5-b] piridina (PhIP) que se encuentra en carnes asadas, contribuyen a la carcinogénesis de la próstata (Omabe et al., 2011), en un complejo proceso que parece estar precedido por inflamación crónica seguido por cambios proliferativos (Reyes et al., 2002; Borowsky et al., 2006). No obstante estos hallazgos –obtenidos principalmente con modelos animales-, los estudios epidemiológicos no muestran asociación entre el consumo de estos compuestos y el riesgo de adenocarcinoma prostático (Crowe et al., 2008; Sander et al., 2011). La irritación química ocasionada por

el reflujo urinario es otro de los factores que han sido involucrados en la etiología de la inflamación prostática, ya que se ha descrito que los cristales de ácido úrico son capaces de activar al complejo proteico NALP3-inflamasoma que participa en la respuesta inmune innata e inflamatoria mediante la detección de señales de peligro tanto exógenas como endógenas (De Nunzio et al., 2011).

Inflamación prostática y cáncer de próstata

Uno de los aspectos más importantes en cuanto a la inflamación prostática es que no existe un marcador específico de la misma (Robert et al., 2011), razón por la cual la asociación de ésta con el desarrollo de adenocarcinoma prostático se basó inicialmente en el hallazgo de células inflamatorias dentro del tejido prostático obtenido de pacientes con cáncer (Hamid et al., 2011). Posteriormente los estudios de asociación epidemiológica han intentado relacionar marcadores vinculados de forma general con la respuesta inflamatoria y el riesgo de adenocarcinoma prostático (Stark et al., 2009; Mengus et al., 2011). Actualmente múltiples grupos están interesados en determinar cuáles son las moléculas generadas como parte de la reacción inflamatoria que subsiste con esta neoplasia y que clases de interacciones celulares son las que mantienen la misma. A continuación, se describen resultados recientes de estudios de asociación epidemiológica entre inflamación y adenocarcinoma prostático.

Detección de citocinas y reactantes de fase aguda

La falta de marcadores específicos de inflamación prostática ha llevado a múltiples investigadores a preguntarse si existe un perfil de expresión diferencial de citocinas proinflamatorias en el adenocarcinoma prostático (Fujita et al., 2008) y si esta expresión se encuentra relacionada a otros parámetros diagnósticos de esta neoplasia (Bouraoui et al., 2008). Estudios realizados mediante inmunohistoquímica y western blot han permitido determinar la expresión de citocinas proinflamatorias en tejido prostático sano, HPB, y adenocarcinoma prostático (Mechergui et al., 2009), encontrando que la expresión de citocinas correlacionó con los niveles séricos de PSA e identificando perfiles específicos de expresión de citocinas particulares para cada patología. Además, se ha determinado que pacientes con

adenocarcinoma prostático metastásico presentan niveles séricos elevados de IL-6, lo que ha acrecentado el interés investigativo en este tópico (Culig, 2011). Al parecer, la IL-6 facilita la progresión del adenocarcinoma prostático a independencia de andrógenos a través de la transactivación del receptor de andrógenos, además de que las vías de señalización de esta citocina cooperan con las del receptor del factor de crecimiento similar a la insulina tipo I (IGF-IR) en el microambiente prostático para promover la tumorigénesis y progresión hacia la agresividad (Rojas et al., 2011). Esta citocina es de las más estudiadas en el contexto de inflamación y adenocarcinoma prostático debido a las implicaciones sobre la biología tumoral y su potencial utilidad clínica (Culig, 2011; Culig y Puhr, 2011).

Otras citocinas como la IL-4, IL-7, IL-15(Culig, 2011; Mengus et al., 2011), y algunas proteínas de unión a estas (IL-18BP), entre otras, también han sido detectadas en distintos estadios de la enfermedad (Fujita et al., 2011). Otros, como el factor TGF-β que ha sido encontrado sobreexpresado en tejido de adenocarcinoma prostático y expresado diferencialmente en líneas celulares de adenocarcinoma prostático de rata con distintos potenciales metastásicos (Reyes et al., 2007), demostrándose que produce fibroplasia e inflamación que involucra ganglios nerviosos y vasos a nivel prostático (Barron et al., 2010). Estudios *in vitro* han mostrado que las células estromales prostáticas pueden expresar CXCL-1, CXCL-2, CXCL-3 e IL-8 en respuesta a IL-1 secretada por células epiteliales prostáticas (Kogan-Sakin et al., 2009), sugiriendo que tales interacciones contribuirían a la inflamación en la próstata y a la progresión a etapas tempranas de la formación del adenocarcinoma. Estos resultados son sugestivos de que la expresión de citocinas juega un papel importante en la biología del adenocarcinoma prostático.

Polimorfismos de genes asociados a Inflamación

El primer locus génico asociado al adenocarcinoma prostático fue nombrado locus 1 de cáncer de próstata hereditario, en el cual *RNASEL* fue el alelo candidato (Smith et al., 1996; Wiklund et al., 2004). Después de esta asociación otros genes han sido asociados a esta neoplasia, aunque con menor importancia dada su baja frecuencia en la población de riesgo (Damber et al., 2008). El objetivo de estos estudios ha sido

la identificación de genes asociados a la susceptibilidad hereditaria al adenocarcinoma prostático, y de genes en las células cancerosas que presentan mutaciones somáticas sugestivas de que la infección o la inflamación de la próstata tiene un papel en la carcinogénesis de esta (Nelson et al., 2003). La literatura referente a estos últimos es abundante, describiendo en algunos casos asociaciones positivas entre la portación de alelos y el riesgo de adenocarcinoma prostático (Amirian et al., 2011; Kwon et al., 2011; Lin et al., 2011), mientras que en otros no se encuentra asociación (Liu et al., 2010; Shui et al., 2011) y en algunos otros se muestran como factores de resistencia (Balistreri et al., 2009). Es así como en el estudio de Balistreri y col. (Balistreri et al., 2009), los autores analizaron la frecuencia alélica de la deleción CCR-5Δ32 en pacientes con adenocarcinoma prostático y sujetos centenarios (que representan un modelo humano libre de enfermedad) y encontraron que CCR-5Δ32 estaba sobrerrepresentado en los centenarios y subrepresentado en los pacientes con adenocarcinoma, sugiriendo su papel como factor de resistencia. Cabe resaltar que este fue un estudio piloto que contó con una pequeña población, por lo que sus resultados no pueden ser generalizados.

En cuanto a los estudios en los que se ha logrado determinar asociación entre la portación de ciertos alelos y el riesgo de adenocarcinoma prostático, destacan los resultados de Amirian y col. (Amirian et al., 2011), quienes mediante un estudio de casos y controles evaluaron la asociación entre 14 SNPs en los genes de la vía del ácido araquidónico: *PTGS2, PTGES2, ALOX5, ALOX5AP* y *LTA4H*. En dicho estudio se determinó que el genotipo TC de *LTA4H* rs1978331 fue protector para el adenocarcinoma prostático, mientras que el genotipo GG de *PTGES2* rs10987883 estaba asociado con un aumento en el riesgo de esta neoplasia en individuos no obesos. Otro estudio encontró que SNPs en los genes *IL-4* (rs2243228), *IL-6ST* (rs11574783), *PTGS2* (rs6685280) y *STAT3* (rs12949918) se encuentran asociados significativa e independientemente con susceptibilidad al adenocarcinoma prostático, y 3 SNPs adicionales [*AKT1* (rs1130214), *PIK3R1* (rs251408) y *STAT3* (rs3809758)] con adenocarcinoma prostático agresivo (Kwon et al., 2011). Por su parte, en un estudio en el que se incluyeron 3 grupos étnicos (caucásicos, hispanos y afroamericanos), se evaluaron SNPs en los genes *MSR1, ELAC2*, y *RNASEL* para asociación con el riesgo de desarrollar esta

neoplasia (Beuten et al., 2010). De forma notoria, los autores del trabajo encontraron que las variantes en *RNASEL* presentaron el efecto más fuerte sobre el riesgo de adenocarcinoma prostático en el grupo de hispanos, mientras que en afroamericanos un SNP en *MSR1* presentó una asociación significativa con el riesgo de la enfermedad, obteniendo más variantes asociadas en el grupo de caucásicos (*MSR1* y *ELAC2* confieren el mayor riesgo de adenocarcinoma prostático, y rs11545302 *ELAC2* presentó el efecto principal independiente de otros SNPs).

Por otra parte, durante los procesos de inflamación crónica se produce COX-2, y aunque las células prostáticas normales no expresan niveles significativos de COX-2 (Hamid et al., 2011), en el adenocarcinoma prostático se ha reportado una sobreexpresión de esta molécula, lo cual se ha relacionado con una disminución de la tasa apoptótica y aumento de la angiogénesis (Kim et al., 2011). Además, una serie de SNPs en el gen *COX-2* se encuentran asociados al riesgo de adenocarcinoma prostático (Mandal et al., 2011). Pese a esto, los resultados respecto a la expresión de COX-2 en adenocarcinoma prostático son conflictivos, con algunos reportes en los que su expresión es muy baja o ausente (Aparicio Gallego et al., 2007). La expresión de COX-2 puede aumentar el potencial carcinogénico de las células ya que esta enzima puede oxidar los pro-carcinógenos a carcinógenos, aumentar el crecimiento celular, disminuir apoptosis, disminuir la respuesta inmune a células cancerosas, entre otras (Hamid et al., 2011). Es por esto por lo que las terapias de inhibición de la COX-2 se han postulado como uno de los blancos moleculares del tratamiento en esta neoplasia (Aparicio Gallego et al., 2007; Narayanan et al., 2009).

Implicaciones de la inflamación en la génesis y comportamiento biológico del cáncer de próstata

La observación de infiltrados inflamatorios en las muestras de tejido de adenocarcinoma prostático fue el factor desencadenante de la serie de estudios encaminados a determinar la asociación entre inflamación y esta neoplasia (Hamid et al., 2011). Las interacciones celulares que tienen lugar a nivel del tejido canceroso son complejas (Kogan-Sakin et al., 2009; Paland et al., 2009; Wong et al. 2009); por una parte,

las células epiteliales por sí mismas producen citocinas y quimiocinas (McDowell et al., 2010), las cuales sirven de factores quimioatrayentes para leucocitos y fibroblastos presentes en el estroma, lo que ha sido demostrado en distintos tipos de cáncer. Los fibroblastos con la inducción de inflamación tumoral (Erez et al., 2010) y los leucocitos como reguladores del proceso metastásico (Erez y Coussens, 2011), son factores importantes en el comportamiento biológico tumoral en el adenocarcinoma prostático. Estas interacciones son bidireccionales, en las cuales los fibroblastos del estroma poseen el potencial de modular las propiedades quimiotácticas de las células del epitelio prostático, así como los leucocitos infiltrantes promueven la proliferación de las líneas celulares epiteliales de próstata transformadas (McDowell et al., 2010).

Como ya hemos mencionado, la IL-6 tiene un papel protagónico en el adenocarcinoma prostático. Esta citocina presenta múltiples implicaciones en la carcinogénesis de la próstata, determinándose que regula la expresión del receptor androgénico (Chun et al., 2009), con implicaciones sobre el crecimiento de líneas celulares de adenocarcinoma prostático (Culig, 2011). Por otra parte, diversos estudios han descrito que los niveles de las quimiocinas IL-8, CXCL-12, y CCL-2 aumentan con la progresión del adenocarcinoma prostático, lo cual está soportado por estudios que demuestran la mayor expresión de IL-8 y sus receptores en tumores de alto grado según la clasificación de Gleason, siendo la ubicación de estas quimiocinas controvertida, ya que algunos estudios consideran que se expresan sobre células neuroendocrinas y otros en las células epiteliales (Singh et al., 2010). La IL-8 induce sobreexpresión de CXCR-7 lo que promueve el crecimiento y la proliferación de células de adenocarcinoma prostático, proliferación que se logra por una vía asociada con el EGFR (Singh y Lokeshwar, 2011). La progresión tumoral de este tipo de cáncer ha sido asociada a la expresión de ciertas quimiocinas y sus receptores encontrando que los tumores más agresivos presentan altos niveles de CXCR1, CXCR2 y CXCR4, siendo este último además asociado con adenocarcinoma prostático metastásico (Singh et al., 2010).

Radhakrishnan y col. (Radhakrishnan et al., 2011) con base en el hallazgo previo de asociación entre adenocarcinoma prostático metastásico y PSA, con altos niveles séricos de TNF-α, decidieron

evaluar el papel de esta citocina en el potencial metastásico de líneas celulares de adenocarcinoma prostático. En el estudio se encontró que el TNF-α produjo una mayor unión a selectinas de las células LNCaP C-81, debido a que el tratamiento de estas células con esta citocina indujo sobreexpresión de genes involucrados en la síntesis de ligandos de selectinas, así como también evidenciaron que el tratamiento acrecentó la migración celular de esta línea tumoral al compararlas con las no tratadas (Radhakrishnan et al., 2011). De otro lado, la sobreexpresión del TGF-β1 (evidenciada en adenocarcinoma prostático) induce fibrosis y depósito de matriz alterada, al tiempo que inflamación en el compartimiento estromal en modelos murinos de adenocarcinoma prostático (Barron et al., 2010). La red de mecanismos biológicos involucrados en la asociación inflamación-adenocarcinoma prostático es amplia y compleja, por lo cual los hallazgos de asociación entre moléculas de importancia en la respuesta inflamatoria y esta neoplasia dejan de manifiesto lo intrincado de la biología de esta asociación (Bouraoui et al., 2008; Fujita et al., 2008; Cansino Alcaide et al., 2009; Kogan-Sakin et al., 2009; Mechergui et al., 2009; Barron et al., 2010; Culig, 2011; Culig et al., 2011; Fujita et al., 2011). La Figura 7 muestra un resumen de las implicaciones biológicas de moléculas asociadas a inflamación sobre la célula tumoral del adenocarcinoma prostático.

Posibles utilidades clínicas de la asociación inflamación-cáncer de próstata

La presencia de inflamación a nivel de tejido de adenocarcinoma prostático y los estudios de asociación entre ambas, traen consigo el potencial de obtener utilidades clínicas de esta, ya sea a nivel de diagnóstico o de terapia (Narayanan et al., 2009; Davidsson et al., 2011; Hamid et al., 2011; Mengus et al., 2011).

Diagnóstico

Mengus y col. (Mengus et al., 2011) llevaron a cabo un estudio comparativo en el que analizaron la expresión génica a nivel de transcritos y de proteínas de las citocinas IL-2, IL-7, IL-15 e IL-21 en pacientes con adenocarcinoma prostático en estadios tempranos y pacientes con HPB. En el estudio, la expresión de IL-7 e IL-15 fue

significativamente mayor en muestras de tejido de adenocarcinoma que en muestras de HPB, hallazgo que fue replicado a nivel sérico. De forma llamativa, los niveles séricos de IL-7 pudieron distinguir a los pacientes con adenocarcinoma en estadio temprano de los pacientes con HPB.

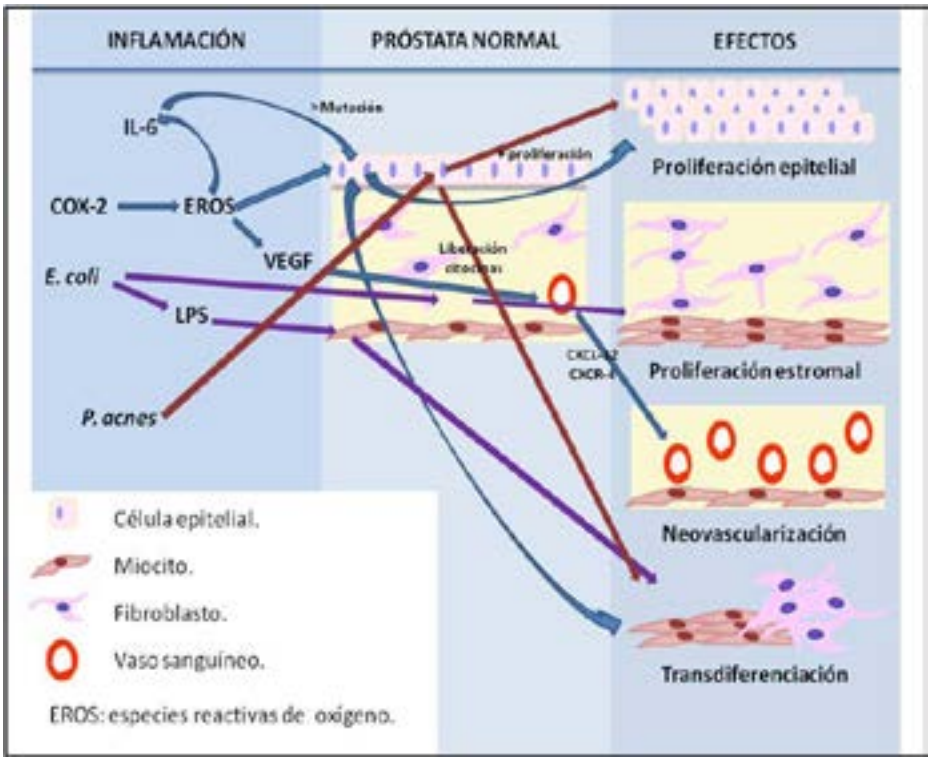

Figura 7. Representación esquemática de la interacción entre estímulos inflamatorios y el tejido prostático. Las flechas indican las interacciones ocasionadas por distintas fuentes de inflamación. La IL-6 es de gran importancia en el desarrollo del adenocarcinoma prostático. Como se aprecia, la expresión de IL-6 a nivel del tejido prostático induce un aumento en la tasa de mutación y de la proliferación de estas células mutadas. Se observa cómo diversos estímulos inflamatorios convergen en efectos pro-carcinogénicos en el tejido prostático.

La implicación clínica de la expresión de IL-18BP en el adenocarcinoma prostático fue analizada por Fujita y col. (Fujita et al., 2008; Fujita et al., 2011). Estos autores determinaron mediante ensayos *in vitro* que esta proteína era expresada de forma heterogénea por distintas líneas celulares de adenocarcinoma prostático en respuesta al tratamiento con IFN-γ. Posteriormente, mediante inmunohistoquímica los mismos autores determinaron la expresión de dicha proteína en muestras histológicas, de suero y de orina de pacientes con esta neoplasia clasificados según los puntajes de Gleason, determinando que existía correlación entre los niveles urinarios de IL-18BP y el adenocarcinoma, y de los niveles séricos elevados de IL-18 y el puntaje de Gleason (Fujita et al., 2011).

La diversidad de estudios que analizan la asociación entre inflamación y adenocarcinoma prostático resalta la necesidad de establecer un consenso internacional que defina los marcadores de inflamación apropiados para uso en grandes estudios de seguimiento, en el contexto de pacientes con cáncer de próstata (Robert et al., 2009; Pace et al., 2011; Robert et al., 2011; Van Hemelrijck et al., 2011).

Terapéutica

Debido a los hallazgos de asociación entre inflamación crónica y adenocarcinoma prostático, se ha generado un campo de investigación en cuanto a su potencial terapéutico como quimio-prevención (Hamid et al., 2011). Salinas y col. (Salinas et al., 2010) encontraron una reducción significativa del 21% en el riesgo de adenocarcinoma prostático entre quienes consumían aspirina y quienes no, además quienes la consumieron por más de 5 años y quienes presentaban uso de bajas dosis diaria presentaron un menor riesgo de adenocarcinoma prostático (ORs: 0.76 y 0.71 respectivamente). Por su parte, en forma contradictoria Murad y col. (Murad et al., 2011) encontraron ligeras asociaciones positivas entre el uso de aspirina, AINES y paracetamol con el adenocarcinoma prostático. En este tópico en particular se hacen necesarios esfuerzos encaminados a esclarecer una verdadera asociación ya sea positiva o negativa.

Ya que la IL-6 presenta múltiples roles en la biología del adenocarcinoma prostático (Culig, 2011; Culig et al., 2011) ha sido propuesto como blanco para terapia de este cáncer. Chun y col. (Chun

et al., 2010) mediante estudios de cribado de drogas, determinaron que la lactona diterpenoide andrografolida, obtenida a partir de *Andrographis paniculata*, inhibe la expresión de IL-6 tanto a nivel de RNA mensajero como de proteína. Además, este compuesto tiene efectos sobre líneas cancerígenas de próstata sin ocasionar toxicidad en las células epiteliales prostáticas, y en un modelo murino de adenocarcinoma prostático se encontró que disminuía el crecimiento tumoral (Chun et al., 2010). Se han llevado a cabo estudios clínicos y preclínicos utilizando el anticuerpo monoclonal anti-IL6 Siltuximab (Dorff et al., 2010; Karkera et al., 2011). Dorff y col. (Dorff et al., 2010) presentaron los resultados de su estudio de fase II usando Siltuximab como terapia de segunda línea para hombres con adenocarcinoma prostático resistente a castración. En el ensayo, los sujetos de estudio fueron tratados por vía intravenosa (IV) con 6 mg/kg de Siltuximab cada 2 semanas por 12 ciclos; el punto final a evaluar fue la reducción en el 50% de los niveles séricos de PSA, al tiempo que determinaron los niveles plasmáticos de citocinas y factores de crecimiento. Sólo el 3.8% respondió con una disminución de los niveles séricos de PSA, y de forma llamativa, después del tratamiento, los pacientes presentaron niveles 250 veces más altos de IL-6 con respecto a los niveles basales presentados al momento de entrar en el estudio. De otro lado, Karkera y col. (Karkera et al., 2011) determinaron la seguridad de la aplicación de la terapia con Siltuximab en 20 pacientes sometidos a prostatectomía radical, encontrándola como favorable. En su estudio, además evidenciaron subexpresión de genes que se encuentran en la vía de señalización de IL-6.

Pronóstico y seguimiento

Comperat y col. (Comperat et al., 2010) basados en descripciones previas de asociación entre SNPs del gen IL-16 y el adenocarcinoma prostático agresivo, decidieron evaluar si la expresión a nivel tisular de IL-16 en muestras de esta neoplasia era un factor pronóstico de supervivencia; mediante un microarreglo de tejido hallaron que la expresión de esta citocina se encontraba asociada positivamente con los tumores que presentaban puntajes de Gleason altos, no siendo así con los niveles de PSA. En este estudio, los puntajes bajos de Gleason, los niveles de PSA, y la pérdida de la expresión de IL-16 se encontraron relacionados con un mayor tiempo de supervivencia

libre de recurrencia bioquímica (Comperat et al., 2010). Prins y col. (Prins et al., 2010) por su parte evaluaron si las concentraciones séricas de proteína C reactiva en 119 pacientes con adenocarcinoma prostático resistente a castración presentaban algún valor pronóstico en estos casos. En este estudio los autores determinaron que niveles elevados de proteína C reactiva eran un factor pronóstico de menor sobrevida. Sin embargo, este es un estudio pequeño y como debilidad adicional, los autores no determinaron si estos niveles altos se debían específicamente al cáncer o si se debían a otras causas (Prins et al., 2010).

Comentarios adicionales

La evidencia de la relación existente entre inflamación del tejido prostático y el adenocarcinoma prostático va en aumento y el origen de esta inflamación y su asociación con el desarrollo del cáncer son hoy día uno de los tópicos de investigación en esta neoplasia. Los principales factores etiológicos implicados incluyen agentes infecciosos y factores químicos y físicos. Parte de la evidencia existente ha sido obtenida mediante estudios de corte epidemiológico y estudios *in vitro* que no se encuentran libres de controversia. Múltiples moléculas que desempeñan papeles importantes en la inflamación se han visto involucradas con la carcinogénesis de la próstata. De manera importante, múltiples citocinas presentan altos niveles séricos y de expresión en el tejido prostático en pacientes con adenocarcinoma prostático. Dentro de estas, una de las más estudiadas es la IL-6, de la cual se conoce que cumple múltiples funciones en el desarrollo de este cáncer. Sin embargo, en forma paralela se realizan estudios con otras citocinas proinflamatorias y otras moléculas relacionadas con la inflamación con el fin de comprender si también cumplen papeles importantes en el comportamiento biológico de esta patología.

El hallazgo de la asociación entre inflamación y adenocarcinoma prostático ha abierto un campo de estudios en cuanto a las utilidades clínicas que puede poseer. Una adecuada comprensión de las implicaciones biológicas de esta asociación permitirá el mejoramiento de las estrategias antiinflamatorias que actualmente están siendo evaluadas para el manejo de ciertas formas agresivas del adenocarcinoma prostático, así como para el desarrollo de nuevas

terapias. Teniendo en cuenta que no existen marcadores de inflamación específica del tejido prostático, esta es otra oportunidad de estudio que promete ser ampliamente estudiada, así como el uso potencial de los marcadores clásicos de inflamación y los de inflamación específica de la próstata en el diagnóstico y seguimiento de esta neoplasia.

Referencias bibliográficas

Amirian, E. S., M. M. Ittmann and M. E. Scheurer (2011). "Associations between arachidonic acid metabolism gene polymorphisms and prostate cancer risk." Prostate 71(13): 1382-1389.

Aparicio Gallego, G., S. Diaz Prado, P. Jiménez Fonseca, et al. (2007). "Cyclooxygenase-2 (COX-2): a molecular target in prostate cancer." Clin Transl Oncol 9(11): 694-702.

Balistreri, C. R., G. Carruba, M. Calabro, et al. (2009). "CCR5 proinflammatory allele in prostate cancer risk: a pilot study in patients and centenarians from Sicily." Ann N Y Acad Sci 1155: 289-292.

Barron, D. A., D. W. Strand, S. J. Ressler, et al. (2010). "TGF-beta1 induces an age-dependent inflammation of nerve ganglia and fibroplasia in the prostate gland stroma of a novel transgenic mouse." PLoS One 5(10): e13751.

Beuten, J., J. A. Gelfond, J. L. Franke, et al. (2010). "Single and multivariate associations of MSR1, ELAC2, and RNASEL with prostate cancer in an ethnic diverse cohort of men." Cancer Epidemiol Biomarkers Prev 19(2): 588-599.

Borowsky, A. D., K. H. Dingley, E. Ubick, et al. (2006). "Inflammation and atrophy precede prostatic neoplasia in a PhIP-induced rat model." Neoplasia 8(9): 708-715.

Bosetti, C., P. Bertuccio, L. Chatenoud, et al. (2011). "Trends in mortality from urologic cancers in Europe, 1970-2008." Eur Urol 60(1): 1-15.

Bouraoui, Y., M. Ricote, I. García-Tunon, et al. (2008). "Pro-inflammatory cytokines and prostate-specific antigen in hyperplasia and human prostate cancer." Cancer Detect Prev 32(1): 23-32.

Bray, F., J. Lortet-Tieulent, J. Ferlay, et al. (2010). "Prostate cancer incidence and mortality trends in 37 European countries: an overview." Eur J Cancer 46(17): 3040-3052.

Cansino Alcaide, J. R., R. Vera San Martín, F. Rodríguez de Bethencourt Codes, et al. (2009). "[Prostatic specific antigen (PS), pro-inflammatory cytokines, and prostatic pathology (benign prostatic hyperplasia and cancer). Relationship with malignancy]." Arch Esp Urol 62(5): 359-366.

Comperat, E., M. Roupret, S. J. Drouin, et al. (2010). "Tissue expression of IL16 in prostate cancer and its association with recurrence after radical prostatectomy." Prostate 70(15): 1622-1627.

Crowe, F. L., T. J. Key, P. N. Appleby, et al. (2008). "Dietary fat intake and risk of prostate cancer in the European Prospective Investigation into Cancer and Nutrition." Am J Clin Nutr 87(5): 1405-1413.

Culig, Z. (2011). “Cytokine disbalance in common human cancers.” Biochim Biophys Acta 1813(2): 308-314.

Culig, Z. and M. Puhr (2011). “Interleukin-6: A multifunctional targetable cytokine in human prostate cancer.” Mol Cell Endocrinol.

Chun, J. Y., N. Nadiminty, S. Dutt, et al. (2009). “Interleukin-6 regulates androgen synthesis in prostate cancer cells.” Clin Cancer Res 15(15): 4815-4822.

Chun, J. Y., R. Tummala, N. Nadiminty, et al. (2010). “Andrographolide, an herbal medicine, inhibits interleukin-6 expression and suppresses prostate cancer cell growth.” Genes Cancer 1(8): 868-876.

Damber, J. E. and G. Aus (2008). “Prostate cancer.” Lancet 371(9625): 1710-1721.

Davidsson, S., M. Fiorentino, O. Andren, et al. (2011). “Inflammation, focal atrophic lesions, and prostatic intraepithelial neoplasia with respect to risk of lethal prostate cancer.” Cancer Epidemiol Biomarkers Prev 20(10): 2280-2287.

De Nunzio, C., G. Kramer, M. Marberger, et al. (2011). “The controversial relationship between benign prostatic hyperplasia and prostate cancer: the role of inflammation.” Eur Urol 60(1): 106-117.

Delongchamps, N. B., G. de la Roza, V. Chandan, et al. (2008). “Evaluation of prostatitis in autopsied prostates--is chronic inflammation more associated with benign prostatic hyperplasia or cancer?” J Urol 179(5): 1736-1740.

Dorff, T. B., B. Goldman, J. K. Pinski, et al. (2010). “Clinical and correlative results of SWOG S0354: a phase II trial of CNTO328 (Siltuximab), a monoclonal antibody against interleukin-6, in chemotherapy-pretreated patients with castration-resistant prostate cancer.” Clin Cancer Res 16(11): 3028-3034.

Dunn, M. W. and M. W. Kazer (2011). “Prostate cancer overview.” Semin Oncol Nurs 27(4): 241-250.

Erez, N. and L. M. Coussens (2011). “Leukocytes as paracrine regulators of metastasis and determinants of organ-specific colonization.” Int J Cancer 128(11): 2536-2544.

Erez, N., M. Truitt, P. Olson, et al. (2010). “Cancer-Associated Fibroblasts Are Activated in Incipient Neoplasia to Orchestrate Tumor-Promoting Inflammation in an NF-kappaB-Dependent Manner.” Cancer Cell 17(2): 135-147.

Fassi Fehri, L., T. N. Mak, B. Laube, et al. (2011). “Prevalence of Propionibacterium acnes in diseased prostates and its inflammatory and transforming activity on prostate epithelial cells.” Int J Med Microbiol 301(1): 69-78.

Fujita, K., C. M. Ewing, W. B. Isaacs, et al. (2011). “Immunomodulatory IL-18 binding protein is produced by prostate cancer cells and its levels in urine and serum correlate with tumor status.” Int J Cancer 129(2): 424-432.

Fujita, K., C. M. Ewing, L. J. Sokoll, et al. (2008). “Cytokine profiling of prostatic fluid from cancerous prostate glands identifies cytokines associated with extent of tumor and inflammation.” Prostate 68(8): 872-882.

Hamid, A. R., R. Umbas and C. A. Mochtar (2011). “Recent role of inflammation in prostate diseases: chemoprevention development opportunity.” Acta Med Indones 43(1): 59-65.

Huang, W. Y., R. Hayes, R. Pfeiffer, et al. (2008). “Sexually transmissible infections and prostate cancer risk.” Cancer Epidemiol Biomarkers Prev 17(9): 2374-2381.

Karkera, J., H. Steiner, W. Li, et al. (2011). “The anti-interleukin-6 antibody Siltuximab down-regulates genes implicated in tumorigenesis in prostate cancer patients from a phase I study.” Prostate 71(13): 1455-1465.

Khandrika, L., B. Kumar, S. Koul, et al. (2009). “Oxidative stress in prostate cancer.” Cancer Lett 282(2): 125-136.

Kim, B. H., C. I. Kim, H. S. Chang, et al. (2011). “Cyclooxygenase-2 overexpression in chronic inflammation associated with benign prostatic hyperplasia: is it related to apoptosis and angiogenesis of prostate cancer?” Korean J Urol 52(4): 253-259.

Kogan-Sakin, I., M. Cohen, N. Paland, et al. (2009). “Prostate stromal cells produce CXCL-1, CXCL-2, CXCL-3 and IL-8 in response to epithelia-secreted IL-1.” Carcinogenesis 30(4): 698-705.

Kwon, E. M., C. A. Salinas, S. Kolb, et al. (2011). “Genetic polymorphisms in inflammation pathway genes and prostate cancer risk.” Cancer Epidemiol Biomarkers Prev 20(5): 923-933.

Lin, D. W., L. M. FitzGerald, R. Fu, et al. (2011). “Genetic variants in the LEPR, CRY1, RNASEL, IL4, and ARVCF genes are prognostic markers of prostate cancer-specific mortality.” Cancer Epidemiol Biomarkers Prev 20(9): 1928-1936.

Liu, J., B. Song, X. Bai, et al. (2010). “Association of genetic polymorphisms in the interleukin-10 promoter with risk of prostate cancer in Chinese.” BMC Cancer 10: 456.

Mandal, R. K. and R. D. Mittal (2011). “Polymorphisms in COX-2 Gene Influence Prostate Cancer Susceptibility in a Northern Indian Cohort.” Arch Med Res.

McDowell, K. L., L. A. Begley, N. Mor-Vaknin, et al. (2010). “Leukocytic promotion of prostate cellular proliferation.” Prostate 70(4): 377-389.

Mechergui, Y. B., A. Ben Jemaa, C. Mezigh, et al. (2009). “The profile of prostate epithelial cytokines and its impact on sera prostate specific antigen levels.” Inflammation 32(3): 202-210.

Mengus, C., C. Le Magnen, E. Trella, et al. (2011). “Elevated levels of circulating IL-7 and IL-15 in patients with early stage prostate cancer.” J Transl Med 9: 162.

Murad, A. S., L. Down, G. Davey Smith, et al. (2011). “Associations of aspirin, nonsteroidal anti-inflammatory drug and paracetamol use with PSA-detected prostate cancer: findings from a large, population-based, case-control study (the ProtecT study).” Int J Cancer 128(6): 1442-1448.

Narayanan, N. K., D. Nargi, L. Horton, et al. (2009). “Inflammatory processes of prostate tissue microenvironment drive rat prostate carcinogenesis: preventive effects of celecoxib.” Prostate 69(2): 133-141.

Nelson, W. G., A. M. De Marzo and W. B. Isaacs (2003). “Prostate cancer.” N Engl J Med 349(4): 366-381.

Niclis, C., S. A. Pou, R. H. Bengio, et al. (2011). “Prostate cancer mortality trends in Argentina 1986-2006: an age-period-cohort and joinpoint analysis.” Cad Saude Publica 27(1): 123-130.

Omabe, M. and M. Ezeani (2011). “Infection, inflammation and prostate carcinogenesis.” Infect Genet Evol 11(6): 1195-1198.

Pace, G., C. Di Massimo, D. De Amicis, et al. (2011). “Inflammation and endothelial activation in benign prostatic hyperplasia and prostate cancer.” Int Braz J Urol 37(5): 617-622.

Paland, N., I. Kamer, I. Kogan-Sakin, et al. (2009). “Differential influence of normal and cancer-associated fibroblasts on the growth of human epithelial cells in an *in vitro* cocultivation model of prostate cancer.” Mol Cancer Res 7(8): 1212-1223.

Prins, R. C., B. L. Rademacher, S. Mongoue-Tchokote, et al. (2010). “C-reactive protein as an adverse prognostic marker for men with castration-resistant prostate cancer (CRPC): Confirmatory results.” Urol Oncol.

Radhakrishnan, P., V. Chachadi, M. F. Lin, et al. (2011). “TNFalpha enhances the motility and invasiveness of prostatic cancer cells by stimulating the expression of selective glycosyl- and sulfotransferase genes involved in the synthesis of selectin ligands.” Biochem Biophys Res Commun 409(3): 436-441.

Rajarubendra, N., N. Lawrentschuk, D. M. Bolton, et al. (2010). “Prostate cancer immunology - an update for Urologists.” BJU Int 107(7): 1046-1051.

Reyes, I., R. Tiwari, J. Geliebter, et al. (2007). “DNA microarray analysis reveals metastasis-associated genes in rat prostate cancer cell lines.” Biomedica 27(2): 190-203.

Reyes, N., M. Iatropoulos, A. Mittelman, et al. (2002). “Microarray analysis of diet-induced alterations in gene expression in the ACI rat prostate.” Eur J Cancer Prev 11 Suppl 2: S37-42.

Robert, G., A. Descazeaud, N. Nicolaiew, et al. (2009). “Inflammation in benign prostatic hyperplasia: a 282 patients’ immunohistochemical analysis.” Prostate 69(16): 1774-1780.

Robert, G., F. Smit, D. Hessels, et al. (2011). “Biomarkers for the diagnosis of prostatic inflammation in benign prostatic hyperplasia.” Prostate 71(15): 1701-1709.

Rojas, A., G. Liu, I. Coleman, et al. (2011). “IL-6 promotes prostate tumorigenesis and progression through autocrine cross-activation of IGF-IR.” Oncogene 30(20): 2345-2355.

Salinas, C. A., E. M. Kwon, L. M. FitzGerald, et al. (2010). “Use of aspirin and other nonsteroidal antiinflammatory medications in relation to prostate cancer risk.” Am J Epidemiol 172(5): 578-590

Sander, A., J. Linseisen and S. Rohrmann (2011). “Intake of heterocyclic aromatic amines and the risk of prostate cancer in the EPIC-Heidelberg cohort.” Cancer Causes Control 22(1): 109-114.

Sausville, J. and M. Naslund (2010). “Benign prostatic hyperplasia and prostate cancer: an overview for primary care physicians.” Int J Clin Pract 64(13): 1740-1745.

Schlaberg, R., D. J. Choe, K. R. Brown, et al. (2009). “XMRV is present in malignant prostatic epithelium and is associated with prostate cancer, especially high-grade tumors.” Proc Natl Acad Sci U S A 106(38): 16351-16356.

Sfanos, K. S. and J. T. Isaacs (2011). “The “infectious” nature of human prostate cancer: a cautionary note.” Oncotarget 2(4): 281-283.

Shui, I. M., J. R. Stark, K. L. Penney, et al. (2011). “Genetic variation in the toll-like receptor 4 and prostate cancer incidence and mortality.” Prostate.

Singh, R. K. and B. L. Lokeshwar (2011). “The IL-8-regulated chemokine receptor CXCR7 stimulates EGFR signaling to promote prostate cancer growth.” Cancer Res 71(9): 3268-3277.

Singh, R. K., A. Sudhakar and B. L. Lokeshwar (2010). “Role of Chemokines and Chemokine Receptors in Prostate Cancer Development and Progression.” J Cancer Sci Ther 2(4): 89-94.

Smith, J. R., D. Freije, J. D. Carpten, et al. (1996). “Major susceptibility locus for prostate cancer on chromosome 1 suggested by a genome-wide search.” Science 274(5291): 1371-1374.

Stark, J. R., H. Li, P. Kraft, et al. (2009). “Circulating prediagnostic interleukin-6 and C-reactive protein and prostate cancer incidence and mortality.” Int J Cancer 124(11): 2683-2689.

Stevens, V. L., A. W. Hsing, J. T. Talbot, et al. (2008). “Genetic variation in the toll-like receptor gene cluster (TLR10-TLR1-TLR6) and prostate cancer risk.” Int J Cancer 123(11): 2644-2650.

Sutcliffe, S., E. Giovannucci, J. F. Alderete, et al. (2006). “Plasma antibodies against Trichomonas vaginalis and subsequent risk of prostate cancer.” Cancer Epidemiol Biomarkers Prev 15(5): 939-945.

Sutcliffe, S., E. Giovannucci, A. M. De Marzo, et al. (2006). “Gonorrhea, syphilis, clinical prostatitis, and the risk of prostate cancer.” Cancer Epidemiol Biomarkers Prev 15(11): 2160-2166.

Sutcliffe, S. and E. A. Platz (2007). “Inflammation in the etiology of prostate cancer: an epidemiologic perspective.” Urol Oncol 25(3): 242-249.

Sutcliffe, S., R. P. Viscidi, C. Till, et al. (2010). “Human papillomavirus types 16, 18, and 31 serostatus and prostate cancer risk in the Prostate Cancer Prevention Trial.” Cancer Epidemiol Biomarkers Prev 19(2): 614-618.

Tawara, K., J. T. Oxford and C. L. Jorcyk (2011). “Clinical significance of interleukin (IL)-6 in cancer metastasis to bone: potential of anti-IL-6 therapies.” Cancer Manag Res 3: 177-189.

Van Hemelrijck, M., I. Jungner, G. Walldius, et al. (2011). “Risk of prostate cancer is not associated with levels of C-reactive protein and other commonly used markers of inflammation.” Int J Cancer 129(6): 1485-1492.

Wang, M. H., K. J. Helzlsouer, M. W. Smith, et al. (2009). “Association of IL10 and other immune response- and obesity-related genes with prostate cancer in CLUE II.” Prostate 69(8): 874-885.

Wiklund, F., B. A. Jonsson, A. J. Brookes, et al. (2004). “Genetic analysis of the RNASEL gene in hereditary, familial, and sporadic prostate cancer.” Clin Cancer Res 10(21): 7150-7156.

Wong, C. P., T. M. Bray and E. Ho (2009). “Induction of proinflammatory response in prostate cancer epithelial cells by activated macrophages.” Cancer Lett 276(1): 38-46.

Capítulo 4

QUIMIOCINAS EN CÁNCER DE PRÓSTATA

Niradiz Reyes, MSc, PhD y Óscar Correa, MD, MSc

Resumen

La progresión tumoral no depende exclusivamente de las células cancerígenas, sino que está influenciada por el microambiente tumoral. En este escenario, las quimiocinas presentan un papel multifacético (Viola et al., 2012), mediante el cual la cantidad y el tipo de quimiocinas expresadas por las células tumorales y estromales determinan el tipo y extensión de infiltración leucocitaria y por ende la regresión o progresión tumoral (Viola et al., 2012). Sin embargo, la evidencia apunta a que las quimiocinas asociadas a tumores pueden regular la inflamación y de paso inhibir la capacidad del sistema inmune de eliminar los tumores (Coussens y Werb, 2002). La función de las quimiocinas en el ambiente tumoral no se limita a atraer células infiltrantes, sino que también cumplen roles en el crecimiento tumoral y en la angiogénesis (Kakinuma y Hwang, 2006).

De manera particular en diferentes tipos de cáncer se ha visto asociación con quimiocinas. En cáncer de mama se determinó que a nivel tumoral se presentan altos niveles de expresión de IL8 y que a su vez hubo niveles elevados de CXCL1, CXCL3, CXCL5, CXCL6, y en menor medida de CXCL2, y que pacientes que presentan sobreexpresión de IL8 presentan peor pronóstico (Bieche et al., 2007). CXCR4 que es el receptor de quimiocinas más comúnmente sobreexpresado por células tumorales (Mukaida y Baba, 2012), es

responsable además de la migración de células tumorales a sitios donde se exprese su ligando CXCL12 (Kim et al., 2010). Gahan y col. basados en estas asociaciones entre quimiocinas, receptores y cáncer decidieron evaluar la utilidad de estas para diferenciar subtipos de carcinoma de células renales de oncocitomas, encontrando que CXCL12, CXCR4, CXCR7 e IL8 permiten una adecuada diferenciación y que además predicen metástasis con una precisión del 80% (Gahan et al., 2012).

Aspectos generales

Las quimiocinas conforman una familia de proteínas de bajo peso molecular, caracterizadas por la presencia de cuatro residuos de cisteína (C) en posiciones conservadas (Moser et al., 2004), clasificándose en cuatro subfamilias dependiendo de las relaciones y posiciones de dichos residuos de C, estas son: CXC, CC, CX3C y C (Allen et al., 2007) (Figura 8). Además, basándose en su función, las quimiocinas pueden ser clasificadas en dos grupos: las inflamatorias que son expresadas por leucocitos y otras células de la inmunidad posterior a su activación, y las homeostáticas que son expresadas de manera constitutiva; sin embargo, algunas quimiocinas caben en ambas categorías dependiendo del contexto biológico o estado patológico en el que se encuentren (Allen et al., 2007). Dentro del grupo de las quimiocinas homeostáticas encontramos a: CCL14, CCL17, CCL18, CCL19, CCL20, CCL21, CCL22, CCL25, CCL27, CCL28, CXCL12 y CXCL13 (Zlotnik et al., 2011). Estas coordinan los niveles basales continuos de migración que son necesarios para una adecuada función del sistema inmune y se encuentran involucradas en procesos de desarrollo que incluyen movimientos complejos tales como la maduración de linfocitos (Allen et al., 2007). Las quimiocinas de la subfamilia CXC en su mayoría son inducidas por estímulos inflamatorios, basados en la presencia del motivo ‘ELR’ precediendo la primera C conservada pueden subdividirse en dos grupos: las ‘ELR’ positivas o angiogénicas CXCL1, CXCL2, CXCL3, CXCL5, CXCL6, CXCL7 e IL8 y las ‘ELR’ negativas que generalmente antagonizan la actividad angiogénica de las primeras (Strieter et al., 1995; Addison et al., 2000).

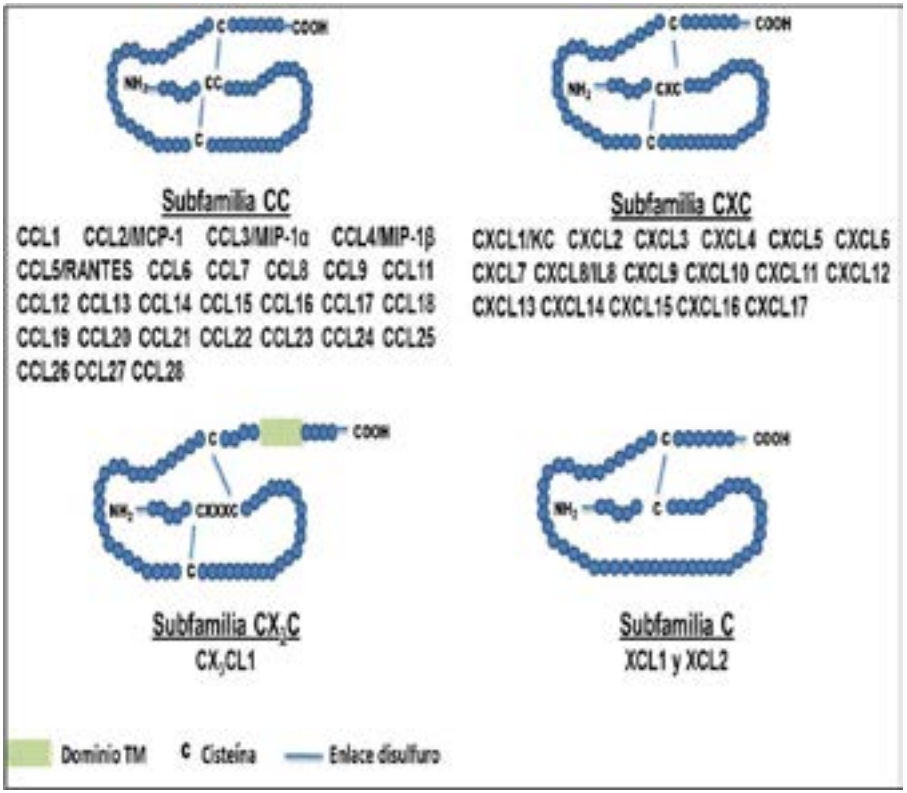

Figura 8. Clasificación estructural de la familia de las quimiocinas. Con base al número de residuos de C conservados en su estructura, las quimiocinas pueden ser clasificadas en 4 subfamilias, las más abundantes son las subfamilias CC y CXC.

El reconocimiento de los mensajes codificados por quimiocinas se da a través de receptores específicos sobre la superficie celular, que hacen parte de la familia de receptores acoplados a proteína G con siete dominios transmembrana (Rot y von Andrian, 2004). Aunque cada receptor de quimiocinas tiene una especificidad para quimiocinas distinta, existe cierto grado de solapamiento entre las interacciones de quimiocinas con sus receptores, encontrándose que las quimiocinas inflamatorias son altamente promiscuas con sus receptores (Murphy et al., 2000) (Figura 9). En respuesta a su ligando, los receptores de quimiocinas generan una cascada de señales que difieren dependiendo del contexto fisiológico, tejidos o condición patológica (Vindrieux et

al., 2009), las cuales incluyen principalmente movilización de Ca++, activación de las quinasas reguladas por señales extracelulares (ERK), fosfolipasa C-β (PLC-β), fosfatidilinositol 3-quinasa (PI3K), RAS, la familia de GTPasas Rho entre otras, que finalmente conducen a la quimiotaxis (Rossi y Zlotnik, 2000).

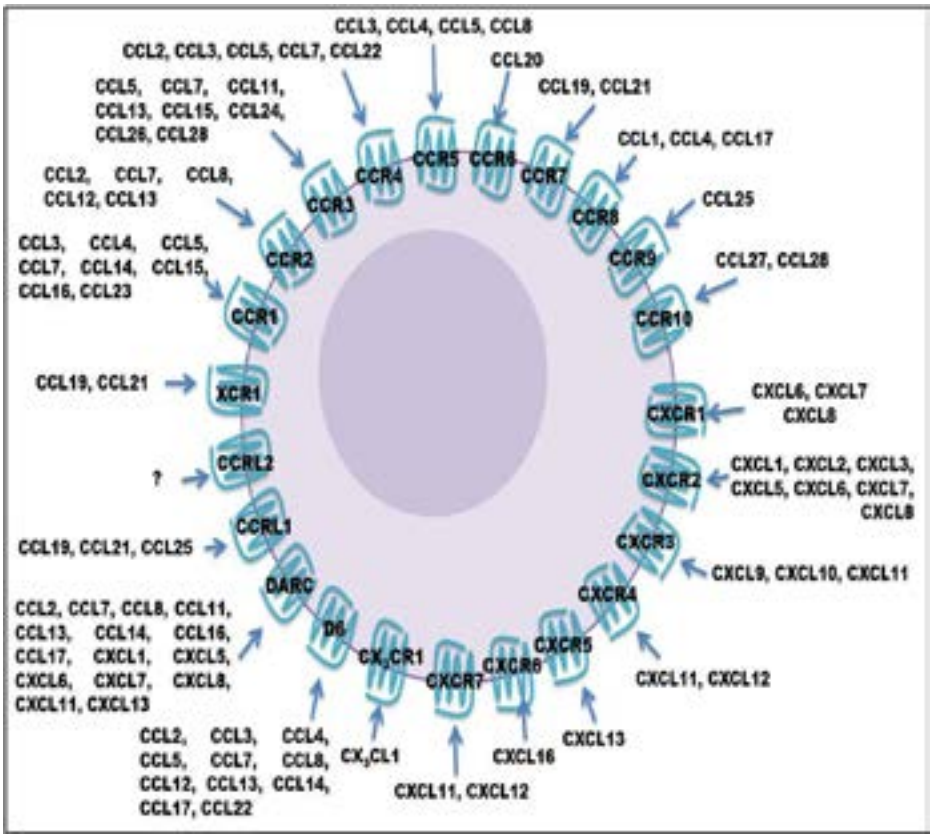

Figura 9. Interacciones entre quimiocinas y sus receptores. La figura muestra los receptores de quimiocinas descritos y sus especificidades en ligandos.

Hallazgos de asociación entre quimiocinas y cáncer

Además de su efecto en la migración de leucocitos, las quimiocinas muestran diversas funciones en el desarrollo de tumores a través de sus efectos en la angiogénesis, la hematopoyesis, la metástasis y el rechazo del tumor (Yang et al., 1998; Cyster, 1999; Sallusto, 2002; Strieter et al., 2006). Para la invasión dentro del tumor primario y la diseminación a sitios distantes se requiere la quimiotaxis (Roussos et al., 2011). La metástasis es el proceso mediante el cual la célula cancerígena deja el sitio de la lesión inicial y viaja a través del cuerpo para establecer siembra en otros órganos y sitios anatómicos (Zlotnik et al., 2011). Para que la metástasis sea exitosa se requieren dos etapas: en la primera, las células deben responder a señales quimiotácticas que la dirigen al "suelo habitable"; y, por último, deben sobrevivir y proliferar al llegar a dicho sitio. Es altamente probable que las quimiocinas participen en ambos procesos (Zlotnik et al., 2011), considerándose que los gradientes de quimiocinas pueden explicar el órgano-tropismo observado en las metástasis de ciertos cánceres (Roussos et al., 2011).

El papel de las quimiocinas en la metástasis está bien establecido y se señala a los receptores de quimiocinas homeostáticas como las moléculas que controlan este proceso (Zlotnik et al., 2011). En cuanto a la metástasis órgano-específica, se contempla el que la célula tumoral utilice las vías de migración celular que en condiciones fisiológicas son útiles para tránsito leucocitario entre otros, mediante la expresión de receptores de quimiocinas homeostáticas, dicha expresión puede resultar de cambios debidos al microambiente o simplemente puede reflejar la expresión normal de receptores particulares en la célula parental normal (Zlotnik et al., 2011).

CXCR4 se perfila como el receptor de quimiocinas más comúnmente expresado en cáncer (Mukaida et al., 2012), presentando niveles de expresión bajos en tejido normal, en tanto que su ligando CXCL12 es producido constitutivamente por múltiples tejidos, incluidos algunos sitios frecuentes de metástasis (Kakinuma et al., 2006). Se sabe que el eje CXCR4-CXCL12 actúa de múltiples formas para aumentar las propiedades metastásicas de las células tumorales: estimula la adhesión a células endoteliales, aumenta su proliferación y supervivencia, entre otras (Kakinuma et al., 2006). Otro receptor de

importancia descrito en el desarrollo de metástasis órgano-específica es el CCR7, encontrándose que éste se encuentra involucrado con la infiltración al sistema nervioso central por leucemias de células T (Buonamici et al., 2009). Un aspecto importante en cuanto al papel de las quimiocinas y sus receptores en la metástasis es el relacionado con el tratamiento, conociéndose que las opciones terapéuticas empleadas –quimioterapia y radioterapia- pueden afectar la expresión de quimiocinas en la célula tumoral (Zlotnik et al., 2011). De hecho, recientemente se ha descrito que, en cáncer de mama, el tratamiento quimioterapéutico induce hiperactivación de un eje paracrino TNF-α-CXCL1/2-S100A8/9 el cual conlleva a un aumento de la supervivencia de la célula cancerosa en condiciones de estrés y orquesta el desarrollo de quimioresistencia (Acharyya et al., 2012).

Quimiocinas y adenocarcinoma prostático

Se ha determinado que el microambiente tumoral de muchas neoplasias presenta un componente inflamatorio, cuyas características principales son: infiltración leucocitaria, presencia de macrófagos asociados a tumor, producción de moléculas proinflamatorias (citocinas, quimiocinas), remodelamiento del tejido, y angiogénesis (Colotta et al., 2009). El papel de la inflamación en las enfermedades de la próstata ha sido sugerido por la evidencia de infiltración por células inflamatorias dentro de esta glándula en pacientes con cáncer o con HPB (Hamid et al., 2011). Se ha evidenciado que las células prostáticas por sí mismas pueden ser gestoras de la inflamación en el microambiente tumoral, ya que expresan receptores de tipo Toll, los cuales frente a estímulos proinflamatorios inician las vías de señalización que inducen la expresión de citocinas (Wong et al. 2009) tales como la IL1, lo que conlleva a la expresión de CXCL1, CXCL2, CXCL3 e IL8 por parte de las células estromales (Kogan-Sakin et al., 2009). Sin embargo, se ha visto que de manera constitutiva las líneas celulares de adenocarcinoma prostático PC-3, Du145 y LNCaP expresan quimiocinas angiogénicas (Moore et al., 1999). Se ha descrito, además, que líneas celulares de la próstata transformadas y solamente inmortalizadas, expresan niveles significativos de CXCL5, IL8, CCL2 y CXCL12 (McDowell et al., 2010). Por su parte, las quimiocinas homeostáticas han sido principalmente relacionadas con el proceso metastásico (Zlotnik et al., 2011). Tales como el eje CXCL12/CXCR4, cuyo bloqueo en modelos murinos de

distintos cánceres ha demostrado su implicación en la metástasis. Además, el CXCR4 es el receptor de quimiocina más ampliamente expresado por células tumorales y es responsable de las metástasis a pulmón, hígado y médula ósea (Kakinuma et al., 2006; Zlotnik et al., 2011).

La mayoría de los trabajos en el tema de quimiocinas y adenocarcinoma prostático se han enfocado en IL8, CXCL12 y CCL2 (Vindrieux et al., 2009). Por ejemplo, diversos estudios han descrito que los niveles de estas quimiocinas aumentan con la progresión del adenocarcinoma prostático, encontrándose estudios que demuestran la mayor expresión de IL8 y sus receptores en tumores de alto grado según la clasificación de Gleason (Singh et al., 2010). Mediante estudios *in vitro* en los que se empleó silenciamiento génico del gen de IL8 se determinó que esta se encuentra asociada a la agresividad de las líneas celulares de adenocarcinoma prostático, ya que al silenciarse dicho gen en las líneas PC-3 y Du145, estas se tornaron sensibles a múltiples agentes quimioterapéuticos (Singh y Lokeshwar, 2009). Se ha descrito, además, que la IL8 induce sobreexpresión de CXCR7 lo que promueve el crecimiento y la proliferación de células tumorales, lo cual está mediado por una vía asociada con el EGFR (Singh y Lokeshwar, 2011). Por otro lado, se ha determinado que la IL8 puede ser detectada en el suero de pacientes con adenocarcinoma prostático, con niveles significativamente superiores en aquellos pacientes que presentan metástasis óseas (Lehrer Steven, 2004). Se ha observado que los niveles de expresión de mRNA de CXCL12 a nivel del tejido tumoral se correlacionan con los niveles sanguíneos de PSA y el puntaje Gleason (Wedel et al., 2008). Esta quimiocina también ha sido evaluada a nivel sérico, proponiéndola como marcador biológico de uso potencial en la detección de esta neoplasia (Macoska et al., 2008). En cuanto a CCL2, se sabe que en el contexto de adenocarcinoma prostático esta quimiocina es producida por células endoteliales, células estromales y por las células cancerígenas, y que ejerce funciones tanto autocrinas como paracrinas que modulan el fenotipo metastásico (Zhang et al., 2010).

Otros receptores y ligandos de quimiocinas también han sido relacionados con esta neoplasia. El eje CXCL16/CXCR6 se ha asociado con adenocarcinoma prostático de tipo agresivo y metástasis

óseas (Ha et al., 2011). Mediante microarreglos de tejido se evidenció que las muestras de adenocarcinoma prostático expresan niveles altos de CXCR5, la que además media propiedades invasivas y migratorias (Singh et al., 2009). Mediante ELISA múltiple en homogenizados de tejido tumoral de adenocarcinoma se identificó que CCL4 y CX3CL1 e IL5 sirven como predictores de recurrencia bioquímica de adenocarcinoma prostático postprostatectomía (Blum et al., 2008). A nivel del tejido prostático se ha determinado mediante estudios de inmunohistoquímica que la expresión de CCR6 se correlaciona con la agresividad del tumor (Ghadjar et al., 2008), mientras que a nivel sérico también se ha evaluado la expresión de CXCL13, evidenciándose que permite distinguir a los pacientes con adenocarcinoma prostático, pero no se correlaciona con el PSA (Singh et al., 2009). Por su parte, Agarwal y cols. determinaron mediante ELISA los niveles séricos de las quimiocinas CCL1, CCL2, CCL5, CCL8, CCL11, CXCL1, CXCL5, CXCL8, CXCL10, CXCL12 en pacientes que fueron sometidos a prostatectomía y que presentaban niveles séricos de PSA <10ng/mL, encontrando que CCL11 presentaba niveles séricos significativamente mayores en los pacientes con adenocarcinoma prostático (Agarwal et al., 2012).

Metástasis del cáncer de próstata, quimiocinas y exosomas

La principal causa de mortalidad en pacientes con cáncer es el desarrollo de metástasis, siendo este el proceso que le permite a la célula cancerígena diseminarse en el cuerpo, estableciendo nuevas colonias en órganos distantes al sitio de origen (Bacac y Stamenkovic, 2008). Ciertos tumores sólidos presentan patrones de diseminación preferencial a algunos órganos, dicho patrón ha sido llamado metástasis órgano-específica, dentro de estos, destacan: el cáncer de mama, de próstata, colorectal, y de pulmón (Chiang y Massagué, 2008). En el caso particular del adenocarcinoma prostático, el principal sitio de metástasis es el tejido óseo. El desarrollo de lesiones metastásicas en este sitio altera la homeostasis del hueso conllevando en este caso a la formación de lesiones osteoblásticas (Chiang et al., 2008). Por lo general, las metástasis óseas suelen ser refractarias al tratamiento, por ende, las opciones terapéuticas se limitan a disminuir la carga de la morbilidad y paliar las complicaciones (Vicent et al., 2006).

Las quimiocinas han sido consideradas como actores claves en el microambiente tumoral, las cuales estarían jugando un papel preponderante en el establecimiento del nicho pre-metastásico así también como del proceso metastásico (Peinado et al., 2011). Para hacer más complejo el panorama de la metástasis, recientemente se ha involucrado a un tipo particular de vesículas membranosas conocidas como "exosomas", las cuales tienen diámetros entre 40-100 nm, y hacen parte del sistema endosomal (Stoorvogel et al., 2002). Gracias a su pequeño tamaño, los exosomas evaden el aclaramiento impuesto por el sistema fagocítico mononuclear a partículas mayores a 100 nm, con lo que maximizan su tiempo de circulación, lo que favorece su función en la comunicación intercelular a nivel sistémico (van den Boorn et al., 2012). Estas nano-vesículas transportan un rango de moléculas entre las que se encuentran RNAs mensajeros, microRNAs, y proteínas, cuya composición molecular específica depende del tipo celular de origen. Al ser liberados al espacio extracelular, los exosomas actúan como mensajeros portadores de moléculas específicas que son descargadas directamente a su contacto con células blanco (Barral y von Herrath, 2005). A pesar de no conocerse con certeza cuál es el papel biológico exacto que estas nanopartículas membranosas cumplen al interior o al exterior de la célula, ni cuáles son sus células blanco, se ha encontrado que aquellos exosomas derivados de células inmunes tienen la capacidad para estimular respuestas inmunes mientras que los derivados de células tumorales pueden mediar ya sea respuestas tolerogénicas o antitumorales (Barral et al., 2005).

Algunos estudios han validado la utilidad clínica de los exosomas como potenciales herramientas inmunoterapeúticas (Viaud et al., 2010). Por ejemplo, algunos estudios sugieren que los perfiles de microRNA de exosomas circulantes en sangre de pacientes con cáncer tienen el potencial de ser usados como marcadores diagnósticos no invasivos pudiendo sustituir los perfiles de biopsias, y han sugerido que su uso pudiera ser ampliado incluso al tamizaje de poblaciones asintomáticas (Taylor y Gercel-Taylor, 2008).

Además de poseer proteínas comunes a los exosomas en general, aquellos derivados de tumores también expresan diversos antígenos tumorales que reflejan las células tumorales originarias. Aunque la liberación de exosomas puede ser demostrada en muchos

tipos celulares en proliferación, se ha encontrado que su liberación es mayor en las células tumorales, lo que se evidencia por su elevada proporción en el plasma, en líquido ascítico, y en efusiones pleurales de pacientes con cáncer (Andre et al., 2002; Valenti et al., 2006). Estas características han llevado a diversos investigadores a proponer a los exosomas como potenciales biomarcadores diagnósticos o pronósticos, e incluso las vías de la biogénesis de exosomas se han señalado como posibles fuentes de blancos terapéuticos (Koga et al., 2005).

De los exosomas se considera que juegan un papel importante en la comunicación intercelular afectando a las células blanco ya sea mediante su estimulación directa a través de ligandos de superficie, o por transferencia de moléculas, ya sea proteínas o RNAs, contenidas en los exosomas. Resulta de gran interés el hallazgo reciente de algunos receptores de quimiocinas en la membrana de exosomas y que algunas quimiocinas y citoquinas, además de ser secretadas directamente al espacio extracelular, también pueden ser liberadas de forma alternativa por las células, incluyendo células tumorales, a través de exosomas (Bianco et al., 2005; Chen et al., 2006; Soderberg et al., 2007; Castellana et al., 2009; Wieckowski et al., 2009; Xiang et al., 2009; Xie et al., 2009; Szajnik et al., 2010). Sin embargo, los mecanismos responsables de la exocitosis de quimiocinas/citoquinas mediadas por exosomas, así como el papel de las quimiocinas y receptores de quimiocinas presentes en los mismos, no han sido aún elucidados. La investigación en exosomas apunta a que estas estructuras conllevan un gran potencial para ser usadas en la identificación de pacientes con probabilidades de desarrollar metástasis, a la vez que el proceso de biogénesis de exosomas pudiera proporcionar nuevos blancos para terapias anti-metastásicas (Peinado et al., 2011; Alderton, 2012).

Comentarios adicionales

La inflamación crónica puede causar liberación de quimiocinas por parte del infiltrado inflamatorio y por el tejido prostático injuriado. Las células activadas del sistema inmune son la principal fuente de mediadores inflamatorios responsables de niveles elevados de citoquinas, factores de crecimiento y especies reactivas de oxígeno que contribuyen al daño del DNA, a la proliferación celular

y a la invasividad de las células tumorales (Grivennikov et al., 2010; Jorgenson et al., 2013). Estos hallazgos destacan la necesidad de una mejor comprensión del microambiente de la próstata, incluyendo la participación de las células inflamatorias en la inducción de cambios moleculares asociados con el desarrollo y progresión del cáncer de próstata.

Los tumores tienen diferentes mecanismos de comunicación intercelular que ayudan al crecimiento, progresión y diseminación. Los exosomas liberados por esos tumores pueden actuar produciendo un ambiente fértil para soportar el crecimiento primario de lesiones neoplásicas a sitios potenciales de metástasis (Zhang y Grizzle, 2014).

Además de su efecto en la migración de leucocitos, las quimiocinas muestran diversas funciones en el desarrollo de tumores a través de sus efectos en la angiogénesis, la hematopoyesis, las metástasis y el rechazo del tumor (Yang et al., 1998; Cyster, 1999; Sallusto, 2002; Strieter et al., 2006). Moore et al (Moore et al., 1999) demostraron que las líneas celulares de cáncer de próstata pueden producir constitutivamente quimiocinas CXC angiogénicas. El potencial tumorigénico de la línea PC3 es en parte atribuido a la producción de la quimiocina angiogénica IL8. La secreción de IL-8 por células de cáncer de próstata se encuentra asociada con la progresión (Uehara et al., 2005), la independencia de andrógenos (Araki et al., 2007) y el potencial metastásico (Aalinkeel et al., 2004). Hallazgos realizados por Maxwell et al (Maxwell et al., 2013) han enfatizado la importancia de secreción autocrina de IL-8 y la vía de señalización que activa en adenocarcinoma prostático, en los que la atenuación de la señalización de IL8 disminuye la viabilidad de las células de cáncer de próstata. Esto sugiere que la IL8 puede funcionar como un factor regulador significativo dentro del microambiente del tumor y que puede estar implicado en la resistencia a la deprivación de andrógenos y a la quimioterapia, aumentando la angiogénesis, e incrementando el crecimiento del tumor (Araki et al., 2007).

La quimiocina CXCL1 fue originalmente descrita por Richmond et al (Richmond et al., 1985; Richmond et al., 1988) por su capacidad de promover el crecimiento de melanoma. Además, en melanoma la activación constitutiva de NFκB causa la expresión de CXCL1 estableciendo un circuito autocrino que aumenta el crecimiento y la

metástasis del tumor (Dhawan y Richmond, 2002). La CXCL1/GROa, es una quimiocina proangiogénica tipo CXC, presente en varios tipos de cáncer, incluyendo cánceres de mama, pulmón, páncreas y próstata (Cheng et al., 2011). Esta quimiocina transactiva el receptor factor de crecimiento epidérmico por corte proteolítico del factor del crecimiento parecido al factor de crecimiento epidérmico de unión a heparina, conduciendo a la activación de la vía de señalización MAPK, que conduce a la proliferación del cáncer (Bolitho et al., 2010).

La quimiocina multifuncional CCL2, es un importante mediador del intercambio entre los macrófagos y las células tumorales en el microambiente de la próstata. CCL2 funciona a través de la unión a su receptor CCR2 e induce en la próstata proliferación celular, migración, e invasión, tanto en forma autocrina como paracrina (Zhang et al., 2010). CCL2 facilita la angiogénesis, la infiltración de macrófagos, la invasión y las metástasis distantes (Loberg et al., 2007; Zhang et al., 2010). Izumi et al mostraron que la expresión de CCL2 silencia al Receptor de Andrógenos (AR) incrementando y causando una migración sustancial de macrófagos y progresión del cáncer de próstata vía CCL2/CCR2, que induce la activación de STAT3 (Izumi et al., 2013).

El factor de transcripción NF-kB ha sido identificado como un regulador crucial en la progresión del cáncer de próstata a un estado de independencia de andrógeno (Chen y Sawyers, 2002; Jin et al., 2008). La activación constitutiva de NF-kB se encuentra fuertemente correlacionada con la progresión de la enfermedad, metástasis y recurrencia bioquímica (Fradet et al., 2004; Ismail et al., 2004; Shukla et al., 2004). Jin et al. encontraron que NF-kB sobre-regula la actividad del AR, un fenómeno que es importante para la supervivencia y progresión del cáncer de próstata (Jin et al., 2008).

En diversos estudios se ha mostrado que las quimiocinas CCL3, CCL4 y CCL5 inducen migración a través de su receptor CCR5 (Blanpain et al., 1999). La activación sucesiva de este receptor induce migración de células hacia un gradiente de quimiocinas, sin embargo, estos mecanismos de regulación no se encuentran bien comprendidos. Por lo cual se han realizado estudios relacionados con las vías de señalización activadas por CCR5 (Cheung et al., 2009).

La CXCL5 es una quimiocina proangiogénica de tipo CXC que actúa como mediador inflamatorio y es un poderoso atrayente para granulocitos del sistema inmune. Así como otras quimiocinas, la CXCL5 es secretada tanto por células del sistema inmune (neutrófilos, monocitos, y macrófagos) como no inmunes (células epiteliales, endoteliales, y fibroblastos). Algunos estudios han mostrado que los niveles de expresión de CXCL5 son concordantes con la progresión del tumor. Esta quimiocina juega múltiples roles en la etiología de las enfermedades proliferativas de la próstata, tanto benignas como malignas.

Referencias bibliográficas

Aalinkeel, R., M. P. Nair, G. Sufrin, et al. (2004). “Gene expression of angiogenic factors correlates with metastatic potential of prostate cancer cells.” Cancer research 64(15): 5311-5321.

Acharyya, S., T. Oskarsson, S. Vanharanta, et al. (2012). “A CXCL1 paracrine network links cancer chemoresistance and metastasis.” Cell 150(1): 165-178.

Addison, C. L., T. O. Daniel, M. D. Burdick, et al. (2000). “The CXC chemokine receptor 2, CXCR2, is the putative receptor for ELR+ CXC chemokine-induced angiogenic activity.” J Immunol 165(9): 5269-5277.

Agarwal, M., C. He, J. Siddiqui, et al. (2012). “CCL11 (eotaxin-1): A new diagnostic serum marker for prostate cancer.” Prostate.

Alderton, G. K. (2012). “Metastasis. Exosomes drive premetastatic niche formation.” Nat Rev Cancer 12(7): 447.

Allen, S. J., S. E. Crown and T. M. Handel (2007). “Chemokine: receptor structure, interactions, and antagonism.” Annu Rev Immunol 25: 787-820.

Andre, F., N. E. Schartz, M. Movassagh, et al. (2002). “Malignant effusions and immunogenic tumour-derived exosomes.” Lancet 360(9329): 295-305.

Araki, S., Y. Omori, D. Lyn, et al. (2007). “Interleukin-8 is a molecular determinant of androgen independence and progression in prostate cancer.” Cancer research 67(14): 6854-6862.

Bacac, M. and I. Stamenkovic (2008). “Metastatic cancer cell.” Annu. Rev. pathmechdis. Mech. Dis. 3: 221-247.

Barral, A. M. and M. G. von Herrath (2005). “Exosomes: Specific Intercellular Nano-Shuttles?” Current Immunology Reviews 1: 1-6.

Bianco, F., E. Pravettoni, A. Colombo, et al. (2005). “Astrocyte-derived ATP induces vesicle shedding and IL-1 beta release from microglia.” J Immunol 174(11): 7268-7277.

Bieche, I., C. Chavey, C. Andrieu, et al. (2007). “CXC chemokines located in the 4q21 region are up-regulated in breast cancer.” Endocr Relat Cancer 14(4): 1039-1052.

Blanpain, C., I. Migeotte, B. Lee, et al. (1999). “CCR5 binds multiple CC-chemokines: MCP-3 acts as a natural antagonist.” Blood 94(6): 1899-1905.

Blum, D. L., T. Koyama, A. E. M’Koma, et al. (2008). “Chemokine markers predict biochemical recurrence of prostate cancer following prostatectomy.” Clin Cancer Res 14(23): 7790-7797.

Bolitho, C., M. A. Hahn, R. C. Baxter, et al. (2010). “The chemokine CXCL1 induces proliferation in epithelial ovarian cancer cells by transactivation of the epidermal growth factor receptor.” Endocrine-related cancer 17(4): 929-940.

Buonamici, S., T. Trimarchi, M. G. Ruocco, et al. (2009). “CCR7 signalling as an essential regulator of CNS infiltration in T-cell leukaemia.” Nature 459(7249): 1000-1004.

Castellana, D., F. Zobairi, M. C. Martínez, et al. (2009). “Membrane microvesicles as actors in the establishment of a favorable prostatic tumoral niche: a role for activated fibroblasts and CX3CL1-CX3CR1 axis.” Cancer Res 69(3): 785-793.

Colotta, F., P. Allavena, A. Sica, et al. (2009). “Cancer-related inflammation, the seventh hallmark of cancer: links to genetic instability.” Carcinogenesis 30(7): 1073-1081.

Coussens, L. M. and Z. Werb (2002). “Inflammation and cancer.” Nature 420(6917): 860-867.

Cyster, J. G. (1999). “Chemokines and cell migration in secondary lymphoid organs.” Science 286(5447): 2098-2102.

Chen, C. D. and C. L. Sawyers (2002). “NF-κB activates prostate-specific antigen expression and is upregulated in androgen-independent prostate cancer.” Molecular and cellular biology 22(8): 2862-2870.

Chen, W., J. Wang, C. Shao, et al. (2006). “Efficient induction of antitumor T cell immunity by exosomes derived from heat-shocked lymphoma cells.” Eur J Immunol 36(6): 1598-1607.

Cheng, W.-L., C.-S. Wang, Y.-H. Huang, et al. (2011). “Overexpression of CXCL1 and its receptor CXCR2 promote tumor invasion in gastric cancer.” Annals of oncology: mdq739.

Cheung, R., M. Malik, V. Ravyn, et al. (2009). “An arrestin-dependent multi-kinase signaling complex mediates MIP-1β/CCL4 signaling and chemotaxis of primary human macrophages.” Journal of leukocyte biology 86(4): 833-845.

Chiang, A. C. and J. Massagué (2008). “Molecular basis of metastasis.” New England Journal of Medicine 359(26): 2814-2823.

Dhawan, P. and A. Richmond (2002). “Role of CXCL1 in tumorigenesis of melanoma.” Journal of leukocyte biology 72(1): 9-18.

Fradet, V., L. Lessard, L. R. Bégin, et al. (2004). “Nuclear factor-κB nuclear localization is predictive of biochemical recurrence in patients with positive margin prostate cancer.” Clinical cancer research 10(24): 8460-8464.

Gahan, J. C., M. Gosalbez, T. Yates, et al. (2012). “Chemokine and chemokine receptor expression in kidney tumors: molecular profiling of histological subtypes and association with metastasis.” J Urol 187(3): 827-833.

Ghadjar, P., C. Loddenkemper, S. E. Coupland, et al. (2008). “Chemokine receptor CCR6 expression level and aggressiveness of prostate cancer.” J Cancer Res Clin Oncol 134(11): 1181-1189.

Grivennikov, S. I., F. R. Greten and M. Karin (2010). “Immunity, inflammation, and cancer.” Cell 140(6): 883-899.

Ha, H. K., W. Lee, H. J. Park, et al. (2011). “Clinical significance of CXCL16/CXCR6 expression in patients with prostate cancer.” Mol Med Report 4(3): 419-424.

Hamid, A. R., R. Umbas and C. A. Mochtar (2011). “Recent role of inflammation in prostate diseases: chemoprevention development opportunity.” Acta Med Indones 43(1): 59-65.

Ismail, A., L. Lessard, A. M. Mes-Masson, et al. (2004). “Expression of NF-κB in prostate cancer lymph node metastases.” The Prostate 58(3): 308-313.

Izumi, K., L. Y. Fang, A. Mizokami, et al. (2013). “Targeting the androgen receptor with siRNA promotes prostate cancer metastasis through enhanced macrophage recruitment via CCL2/CCR2-induced STAT3 activation.” EMBO molecular medicine 5(9): 1383-1401.

Jin, R. J., Y. Lho, L. Connelly, et al. (2008). “The nuclear factor-κB pathway controls the progression of prostate cancer to androgen-independent growth.” Cancer research 68(16): 6762-6769.

Jorgenson, T. C., W. Zhong and T. D. Oberley (2013). “Redox imbalance and biochemical changes in cancer.” Cancer research 73(20): 6118-6123.

Kakinuma, T. and S. T. Hwang (2006). “Chemokines, chemokine receptors, and cancer metastasis.” J Leukoc Biol 79(4): 639-651.

Kim, M., Y. J. Koh, K. E. Kim, et al. (2010). “CXCR4 signaling regulates metastasis of chemoresistant melanoma cells by a lymphatic metastatic niche.” Cancer Res 70(24): 10411-10421.

Koga, K., K. Matsumoto, T. Akiyoshi, et al. (2005). “Purification, characterization and biological significance of tumor-derived exosomes.” Anticancer Res 25(6A): 3703-3707.

Kogan-Sakin, I., M. Cohen, N. Paland, et al. (2009). “Prostate stromal cells produce CXCL-1, CXCL-2, CXCL-3 and IL-8 in response to epithelia-secreted IL-1.” Carcinogenesis 30(4): 698-705.

Lehrer Steven, E. J. D., Boris Mamkine, Nelson N. Stone and Richard G. Stock (2004). “Serum interleukin-8 is elevated in men with prostate cancer and bone metastases.” Technology in Cancer Research & Treatment 3(5): 411.

Loberg, R. D., C. Ying, M. Craig, et al. (2007). “CCL2 as an important mediator of prostate cancer growth in vivo through the regulation of macrophage infiltration.” Neoplasia 9(7): 556-562.

Macoska, J. A., L. A. Begley, R. L. Dunn, et al. (2008). “Pilot and feasibility study of serum chemokines as markers to distinguish prostatic disease in men with low total serum PSA.” Prostate 68(4): 442-452.

Maxwell, P. J., J. Coulter, S. M. Walker, et al. (2013). “Potentiation of inflammatory CXCL8 signalling sustains cell survival in PTEN-deficient prostate carcinoma.” European urology 64(2): 177-188.

McDowell, K. L., L. A. Begley, N. Mor-Vaknin, et al. (2010). “Leukocytic promotion of prostate cellular proliferation.” Prostate 70(4): 377-389.

Moore, B. B., D. A. Arenberg, K. Stoy, et al. (1999). “Distinct CXC chemokines mediate tumorigenicity of prostate cancer cells.” The American journal of pathology 154(5): 1503-1512.

Moore, B. B., D. A. Arenberg, K. Stoy, et al. (1999). “Distinct CXC chemokines mediate tumorigenicity of prostate cancer cells.” Am J Pathol 154(5): 1503-1512.

Moser, B., M. Wolf, A. Walz, et al. (2004). “Chemokines: multiple levels of leukocyte migration control.” Trends Immunol 25(2): 75-84.

Mukaida, N. and T. Baba (2012). “Chemokines in tumor development and progression.” Exp Cell Res 318(2): 95-102.

Murphy, P. M., M. Baggiolini, I. F. Charo, et al. (2000). “International union of pharmacology. XXII. Nomenclature for chemokine receptors.” Pharmacol Rev 52(1): 145-176.

Peinado, H., S. Lavotshkin and D. Lyden (2011). “The secreted factors responsible for pre-metastatic niche formation: old sayings and new thoughts.” Semin Cancer Biol 21(2): 139-146.

Richmond, A., E. Balentien, H. Thomas, et al. (1988). “Molecular characterization and chromosomal mapping of melanoma growth stimulatory activity, a growth factor structurally related to beta-thromboglobulin.” The EMBO journal 7(7): 2025.

Richmond, A., D. H. Lawson, D. W. Nixon, et al. (1985). “Characterization of autostimulatory and transforming growth factors from human melanoma cells.” Cancer research 45(12 Part 1): 6390-6394.

Rossi, D. and A. Zlotnik (2000). “The biology of chemokines and their receptors.” Annu Rev Immunol 18: 217-242.

Rot, A. and U. H. von Andrian (2004). “Chemokines in innate and adaptive host defense: basic chemokinese grammar for immune cells.” Annu Rev Immunol 22: 891-928.

Roussos, E. T., J. S. Condeelis and A. Patsialou (2011). “Chemotaxis in cancer.” Nat Rev Cancer 11(8): 573-587.

Sallusto, F. (2002). “The role of chemokine receptors in primary, effector and memory immune response.” Experimental Dermatology 11(5): 476-478.

Shukla, S., G. T. MacLennan, P. Fu, et al. (2004). “Nuclear factor-κB/p65 (Rel A) is constitutively activated in human prostate adenocarcinoma and correlates with disease progression.” Neoplasia 6(4): 390-400.

Singh, R. K. and B. L. Lokeshwar (2009). “Depletion of intrinsic expression of Interleukin-8 in prostate cancer cells causes cell cycle arrest, spontaneous apoptosis and increases the efficacy of chemotherapeutic drugs.” Mol Cancer 8: 57.

Singh, R. K. and B. L. Lokeshwar (2011). “The IL-8-regulated chemokine receptor CXCR7 stimulates EGFR signaling to promote prostate cancer growth.” Cancer Res 71(9): 3268-3277.

Singh, R. K., A. Sudhakar and B. L. Lokeshwar (2010). “Role of Chemokines and Chemokine Receptors in Prostate Cancer Development and Progression.” J Cancer Sci Ther 2(4): 89-94.

Singh, S., R. Singh, P. K. Sharma, et al. (2009). “Serum CXCL13 positively correlates with prostatic disease, prostate-specific antigen and mediates prostate cancer cell invasion, integrin clustering and cell adhesion.” Cancer Lett 283(1): 29-35.

Singh, S., R. Singh, U. P. Singh, et al. (2009). “Clinical and biological significance of CXCR5 expressed by prostate cancer specimens and cell lines.” Int J Cancer 125(10): 2288-2295.

Soderberg, A., A. M. Barral, M. Soderstrom, et al. (2007). “Redox-signaling transmitted in trans to neighboring cells by melanoma-derived TNF-containing exosomes.” Free Radic Biol Med 43(1): 90-99.

Stoorvogel, W., M. J. Kleijmeer, H. J. Geuze, et al. (2002). “The biogenesis and functions of exosomes.” Traffic 3(5): 321-330.

Strieter, R. M., M. D. Burdick, J. Mestas, et al. (2006). “Cancer CXC chemokine networks and tumour angiogenesis.” European Journal of Cancer 42(6): 768-778.

Strieter, R. M., P. J. Polverini, S. L. Kunkel, et al. (1995). “The functional role of the ELR motif in CXC chemokine-mediated angiogenesis.” J Biol Chem 270(45): 27348-27357.

Szajnik, M., M. Czystowska, M. J. Szczepanski, et al. (2010). “Tumor-derived microvesicles induce, expand and up-regulate biological activities of human regulatory T cells (Treg).” PLoS One 5(7): e11469.

Taylor, D. D. and C. Gercel-Taylor (2008). “MicroRNA signatures of tumor-derived exosomes as diagnostic biomarkers of ovarian cancer.” Gynecol Oncol 110(1): 13-21.

Uehara, H., P. Troncoso, D. Johnston, et al. (2005). “Expression of interleukin-8 gene in radical prostatectomy specimens is associated with advanced pathologic stage.” The Prostate 64(1): 40-49.

Valenti, R., V. Huber, P. Filipazzi, et al. (2006). “Human tumor-released microvesicles promote the differentiation of myeloid cells with transforming growth factor-beta-mediated suppressive activity on T lymphocytes.” Cancer Res 66(18): 9290-9298.

van den Boorn, J. G., J. Dassler, C. Coch, et al. (2012). “Exosomes as nucleic acid nanocarriers.” Adv Drug Deliv Rev.

Viaud, S., C. Thery, S. Ploix, et al. (2010). “Dendritic cell-derived exosomes for cancer immunotherapy: what’s next?” Cancer Res 70(4): 1281-1285.

Vicent, S., D. Luis-Ravelo, I. Antón, et al. (2006). Las metástasis óseas del cáncer. Anales del sistema sanitario de Navarra, SciELO Espana.

Vindrieux, D., P. Escobar and G. Lazennec (2009). “Emerging roles of chemokines in prostate cancer.” Endocr Relat Cancer 16(3): 663-673.

Viola, A., A. Sarukhan, V. Bronte, et al. (2012). “The pros and cons of chemokines in tumor immunology.” Trends Immunol 33(10): 496-504.

Wedel, S. A., I. N. Raditchev, J. Jones, et al. (2008). “CXC chemokine mRNA expression as a potential diagnostic tool in prostate cancer.” Mol Med Report 1(2): 257-262.

Wieckowski, E. U., C. Visus, M. Szajnik, et al. (2009). “Tumor-derived microvesicles promote regulatory T cell expansion and induce apoptosis in tumor-reactive activated CD8+ T lymphocytes.” J Immunol 183(6): 3720-3730.

Wong, C. P., T. M. Bray and E. Ho (2009). “Induction of proinflammatory response in prostate cancer epithelial cells by activated macrophages.” Cancer Lett 276(1): 38-46.

Xiang, X., A. Poliakov, C. Liu, et al. (2009). “Induction of myeloid-derived suppressor cells by tumor exosomes.” Int J Cancer 124(11): 2621-2633.

Xie, Y., O. Bai, J. Yuan, et al. (2009). “Tumor apoptotic bodies inhibit CTL responses and antitumor immunity via membrane-bound transforming growth factor-beta1 inducing CD8+ T-cell anergy and CD4+ Tr1 cell responses.” Cancer Res 69(19): 7756-7766.

Yang, A., M. Kaghad, Y. Wang, et al. (1998). “p63, a p53 homolog at 3q27–29, encodes multiple products with transactivating, death-inducing, and dominant-negative activities.” Molecular cell 2(3): 305-316.

Zhang, H.-G. and W. E. Grizzle (2014). “Exosomes: a novel pathway of local and distant intercellular communication that facilitates the growth and metastasis of neoplastic lesions.” The American journal of pathology 184(1): 28-41.

Zhang, J., Y. Lu and K. J. Pienta (2010). “Multiple roles of chemokine (C-C motif) ligand 2 in promoting prostate cancer growth.” J Natl Cancer Inst 102(8): 522-528.

Zhang, J., Y. Lu and K. J. Pienta (2010). “Multiple roles of chemokine (CC motif) ligand 2 in promoting prostate cancer growth.” Journal of the National Cancer Institute.

Zhang, J., L. Patel and K. J. Pienta (2010). “CC chemokine ligand 2 (CCL2) promotes prostate cancer tumorigenesis and metastasis.” Cytokine & growth factor reviews 21(1): 41-48.

Zlotnik, A., A. M. Burkhardt and B. Homey (2011). “Homeostatic chemokine receptors and organ-specific metastasis.” Nat Rev Immunol 11(9): 597-606.

SECCIÓN II

CAPÍTULOS DE INVESTIGACIÓN

Capítulo 5

INFLAMACIÓN Y ATROFIA FOCAL EN TEJIDOS DE BIOPSIAS DE PRÓSTATA Y ASOCIACIÓN CON ADENOCARCINOMA PROSTÁTICO

Inés Benedetti, MD, PhD, Alfonso Bettín, MSc, PhD, Niradiz Reyes, MSc, PhD

Resumen

La asociación entre inflamación y cáncer de próstata ha sido planteada sin que haya sido demostrada en forma conclusiva. Dentro de este contexto, se ha propuesto como potencial lesión precursora de adenocarcinoma prostático la atrofia inflamatoria proliferativa, un tipo de atrofia prostática focal usualmente asociada con inflamación, observada con frecuencia en regiones extensas de la zona periférica de la glándula, considerada una respuesta regenerativa de las células epiteliales prostáticas a la injuria causada por la inflamación. Tanto la atrofia focal como la inflamación son hallazgos comunes en las biopsias prostáticas, sin embargo, en el estudio de estas no se describen en forma rutinaria. Se realizó un estudio para determinar la relación entre la presencia de inflamación y de atrofia focal con la presencia de adenocarcinoma prostático. Fueron estudiadas las biopsias transrectales de próstata de 203 pacientes con sospecha clínica de adenocarcinoma, se evaluó la presencia, localización y extensión de inflamación, el tipo y grado de atrofia focal, la presencia de neoplasia intraepitelial prostática y la presencia de adenocarcinoma prostático. En el 77.3% de las biopsias se observó inflamación crónica, que estuvo significativamente asociada con la presencia de

adenocarcinoma (p=0.031). La presencia de inflamación moderada/ severa en al menos un cilindro de biopsia aumentó la probabilidad de adenocarcinoma (odds ratio, 2.94; IC 95%: 1.27-6.8), mientras que la localización glandular de la inflamación disminuyó esta probabilidad. La atrofia focal se observó en 72.9% de las biopsias, siendo la atrofia inflamatoria proliferativa el tipo más común, su grado estuvo asociado en forma significativa a la presencia (p=0.0001), e intensidad (p=0.003) de la inflamación. Se demostró una asociación entre la presencia de adenocarcinoma prostático y la inflamación prostática crónica, y los grados más altos de compromiso por atrofia inflamatoria proliferativa estuvieron asociados con mayor extensión y severidad de la inflamación, soportando la evidencia propuesta de la naturaleza inflamatoria de esta lesión.

Introducción

Aunque los factores de riesgo más reconocidos para el desarrollo de cáncer de próstata son: edad avanzada, raza negra e historia familiar de cáncer de próstata, algunos factores ambientales también han sido involucrados. Uno de los factores ambientales que ha sido estudiado con mucho interés es el desarrollo de inflamación prostática crónica y su posible relación con la patogénesis de esta neoplasia (Sfanos y De Marzo, 2012)

En este aspecto, se han realizado muchas investigaciones, pero el estudio de la inflamación crónica de la próstata ha sido difícil (MacLennan, Eisenberg et al., 2006). El término histológico prostatitis implica la presencia de células inflamatorias en las glándulas y el estroma prostático. Los patólogos usualmente han prestado poca atención a la inflamación prostática, a menos que esta sea florida, debido a que el significado clínico de esta observación sigue siendo incierto. Para los patólogos la “prostatitis” se define como aumento del número de células inflamatorias en el parénquima prostático. La inflamación prostática puede ser un factor importante que contribuye a la elevación de los niveles de PSA en hombres sin cáncer de próstata, y un alto porcentaje de los hombres sometidos a biopsia transrectal de próstata por PSA elevado o por un examen digital rectal anormal tienen evidencia histológica de inflamación crónica (Nickel, True et al., 2001).

Hace varios años, se propuso la atrofia focal como una posible lesión precursora de adenocarcinoma prostático (Franks, 1954; Liavag, 1968), de lo cual se han encontrado algunas evidencias. En este sentido, un modelo de 'injuria-y-regeneración' que enlaza el efecto de la infamación crónica con las alteraciones celulares y moleculares subyacentes a la patogénesis del cáncer de próstata fue propuesto por De Marzo y colaboradores, quienes introdujeron el término PIA, para denominar lesiones de atrofia focal asociadas con inflamación crónica, con una fracción aumentada de células epiteliales en proliferación comparadas con el epitelio normal, y con frecuencia observadas directamente adyacentes a lesiones de neoplasia intraepitelial prostática, cáncer de próstata, o ambos (De Marzo, Marchi et al., 1999),

PIA contiene células epiteliales atróficas que parecen estar regenerándose en respuesta a daño celular (De Marzo, Marchi et al., 1999). Esta lesión atrófica, que con frecuencia se fusiona con PIN, la única lesión, hasta el momento, reconocida como precursor directo del adenocarcinoma prostático, (Bostwick, Liu et al. 2004, Bostwick y Cheng, 2012), tiene algunas de las alteraciones genómicas somáticas encontradas en el cáncer de próstata y en PIN, y ha sido propuesta como "lesión factor de riesgo" en el desarrollo de esta neoplasia (Nelson, De Marzo et al., 2003; De Marzo, Platz et al., 2007).

La asociación frecuente de PIA con la inflamación crónica sugiere que estas lesiones se originan en la proliferación regenerativa de las células epiteliales en respuesta a la injuria causada por los oxidantes inflamatorios (De Marzo, Marchi et al., 1999). Las células epiteliales en las lesiones de atrofia inflamatoria proliferativa muestran niveles altos de moléculas inducidas en respuesta al estrés oxidativo, o a señales asociadas con activación y proliferación celular (De Marzo, Marchi et al., 1999; Parsons, Nelson et al., 2001; Zha, Gage et al., 2001). Varias vías moleculares involucradas en el cáncer de próstata también se han encontrado alteradas en las lesiones de PIA (Gurel, Iwata et al., 2008; Shen y Abate-Shen, 2010). Todos estos cambios pueden conducir a inestabilidad genética y alto riesgo de mutaciones, además, la proliferación persistente, y la acumulación de cambios genéticos puede conducir a la progresión hacia adenocarcinoma infiltrante (De Marzo, Platz et al., 2007). Algunos estudios han descrito

y documentado una transición morfológica entre PIA y PIN, y, entre PIA y adenocarcinoma prostático (De Marzo, Marchi et al., 1999; Putzi y De Marzo, 2000; Nakayama, Bennett et al., 2003; Wang, Bergh et al., 2009). Pero, esta postulación de PIA como una posible lesión precursora de cáncer o de PIN ha sido controvertida (Billis, Freitas et al., 2007; Billis, 2010). En este trabajo, se estudió la morfología de las biopsias de próstata de los pacientes con sospecha de cáncer para determinar si existen correlaciones entre los hallazgos patológicos de inflamación, atrofia focal, y PIN en muestras de biopsias de próstata, y comparar su prevalencia y relación topográfica en las biopsias con y sin adenocarcinoma prostático.

Materiales y métodos

Tipo de estudio y población

Estudio prospectivo observacional realizado entre enero de 2012 y junio de 2015 en el laboratorio de investigación de la Facultad de Medicina de la Universidad de Cartagena y el Hospital Universitario del Caribe. Aprobado por los comités de ética de las instituciones participantes. La población corresponde a los pacientes con sospecha de adenocarcinoma prostático. Fueron incluidos todos los pacientes sometidos a biopsia transrectal de próstata por sospecha de adenocarcinoma prostático que aceptaron participar en el estudio. Se excluyeron del estudio histológico los cilindros que solo contenían estroma prostático o tejido no prostático (mucosa rectal, o glándulas accesorias como vesículas seminales o glándulas de Cooper).

Biopsias de tejido prostático

Las biopsias de tejido prostático fueron tomadas de pacientes referidos al servicio de Radiología del Hospital Universitario del Caribe para realización de biopsia transrectal de próstata ecodirigida por sospecha de adenocarcinoma prostático, sin tratamiento previo de quimioterapia u hormonoterapia, quienes fueron invitados a participar en el estudio y firmaron un consentimiento informado. Las muestras de tejido fueron recolectadas en los departamentos de Radiología y Patología, y los datos clínicos fueron obtenidos de los registros de los mismos departamentos del Hospital Universitario del Caribe de acuerdo con los lineamientos institucionales.

Siguiendo el protocolo de rutina, los pacientes recibieron profilaxis antibiótica por vía oral con 500 mg diarios de ciprofloxacina durante diez días, empezando tres días antes del procedimiento, hasta siete días después del mismo. Las biopsias fueron tomadas por un médico radiólogo experimentado, el agente anestésico usado fue lidocaína tópica. Los estudios de ultrasonido se realizaron con un equipo Sonosite Titan® (Fujifilm Sonosite Inc. USA) con transductor transrectal, a los pacientes sin lesiones hipoecoicas en el tejido prostático se les tomaron biopsias prostáticas por octantes, y a los que presentaron lesiones hipoecoicas en el tejido prostático se les tomaron biopsias prostáticas adicionales sitio-especificas. En general fueron tomados entre ocho y doce cilindros de tejido prostático de aproximadamente un centímetro de longitud de la zona periférica de la glándula y de los nódulos sospechosos. Todas las biopsias fueron tomadas con una pistola y una aguja Tru-Cut® calibre 18 (Carefusion, UK). Las muestras de biopsia fueron fijadas en formalina al 10%, procesadas y sometidas a coloración histológica con H&E, de acuerdo con el protocolo de rutina. Los cortes teñidos fueron evaluados por un patólogo del hospital para su respectivo diagnóstico histopatológico.

Identificación histológica

Todos los cortes histológicos coloreados con coloración de rutina (H&E), de los casos incluidos en el estudio fueron evaluados para determinar la presencia de tejido prostático sano, inflamación crónica, atrofia focal, PIA, PIN y adenocarcinoma prostático. Para el estudio de las biopsias fueron descartados los cilindros que solo contenían estroma prostático o tejido no prostático (mucosa rectal, o glándulas accesorias como vesículas seminales o glándulas de Cooper). Las biopsias con adenocarcinoma fueron categorizadas de acuerdo con el índice de Gleason (Humphrey 2004). Los focos de PIN presentes fueron identificados usando los criterios establecidos por Bostwick et.al. (Bostwick, Liu et al., 2004).

La inflamación en el tejido fue evaluada usando el Sistema de clasificación histopatológica de la inflamación prostática, desarrollado por el consenso del “North American Chronic Prostatitis Collaborative Research Network (CPCRN)” y el “International Prostatitis Collaborative Network (IPCN)”. Se determinó el grado (1, leve; 2, moderada; 3,

severa), y la extensión de la inflamación (1, focal; 2, multifocal; 3, difusa), en cada compartimento tisular (estromal, periglandular y glandular), (Tabla 3), (Nickel, True et al., 2001).

Tabla 3. Clasificación de los infiltrados inflamatorios prostáticos.

	Características
Localización	**Patrón histológico**
Glandular	Infiltrado infamatorio localizado en el epitelio de los conductos/las glándulas y/o en las luces
Periglandular	Infiltrado infamatorio localizado en el estroma, alrededor de las glándulas/los conductos, a < de 50 mm de ellos.
Estromal	Infiltrado infamatorio localizado en el estroma prostático, sin rodear las glándulas/los conductos y localizado > de 50 mm de ellos
Extensión	**Área de tejido comprometido por el infiltrado inflamatorio**
Focal	<10%
Multifocal	10-50%
Difuso	>50%
Grado	**Descripción morfológica (densidad de células inflamatorias, células/mm2)**
1/ Leve	Células inflamatorias individuales, la mayoría separadas por espacios definidos (<100)
2 / Moderada	Sabanas confluentes de células inflamatorias sin destrucción de tejido o formación de folículos linfoides (100±500)
3 / Severa	Capas confluentes de células inflamatorias con destrucción de tejido o formación de folículos linfoides (>500)

Tomado de: Consensus development of a histopathological classification system for chronic prostatic inflammation. BJU Int. 2001;8

Para los casos con presencia de inflamación se determinó el número de cilindros con inflamación moderada o severa, y en los casos con infiltrado inflamatorio de intensidad variable se registró el mayor grado observado. Para determinar el puntaje de intensidad de inflamación crónica, se siguieron los criterios usados por Gurel et.al. (Gurel, Lucia et al., 2014), multiplicando en cada biopsia el grado de inflamación presente por su respectiva extensión, y se clasificaron en: Ninguna: 0; Leve: 1-2; Moderada: 3-5, Severa: 6-9. En esta forma,

el puntaje de intensidad de inflamación crónica en cada biopsia en particular representa el área de tejido afectada por un grado particular de inflamación. Para el análisis de la inflamación crónica, el puntaje de intensidad de inflamación fue categorizado en tres niveles como: ausente, leve, y, moderada/severa. La localización de la inflamación fue clasificada como estromal, periglandular y glandular.

La presencia de atrofia focal y su tipo más común en las biopsias fue evaluada de acuerdo con los parámetros establecidos por el "Working Group Classification of Focal Prostate Atrophy Lesions", que incluye cuatro categorías: atrofia simple (SA, del inglés simple atrophy), hiperplasia postatrófica (PAH, del inglés postatrophic hyperplasia), atrofia simple con formación de quistes (SACF, del inglés simple atrophy cyst formation), y atrofia parcial (PA, del inglés partial atrophy), usando las definiciones morfológicas de cada tipo.

El término atrofia inflamatoria proliferativa incluye solo dos tipos de lesión: SA y PAH (De Marzo, Platz et al., 2006). En este estudio los otros dos tipos de atrofia focal: atrofia simple con formación de quistes (SACF), y atrofia parcial (PA), fueron categorizados juntos como No-PIA.

El grado de atrofia focal fue medido usando las categorías descritas por Postma: 0: no atrofia, 1: uno a tres cilindros con uno o más focos pequeños (menos de 5 mm), separados de atrofia, 2: más de tres cilindros con uno o más focos pequeños (menos de 5 mm), separados de atrofia, 3: más de 5 mm de atrofia continua en uno o dos cilindros, 4: más de 5 mm de atrofia continua en más de dos cilindros (Postma, Schroder et al. 2005). El grado de atrofia focal fue categorizado como: ausente, grado 1/grado 2, y grado 3/grado 4.

Además, fueron buscadas asociaciones topográficas y transiciones entre PIA-PIN y PIA-adenocarcinoma, de acuerdo con la descripción de Putzi y De Marzo (Putzi y De Marzo, 2000), con una modificación: la asociación de SA y PAH con PIN y/o adenocarcinoma fue descrita como fusión, vecina, o distante. Fusión cuando el epitelio de aspecto neoplásico de un foco de PIN o carcinoma estaba directamente fusionado con PIA en un mismo acino o conducto. Vecina, cuando las dos lesiones estaban muy cercanas con escaso estroma interpuesto, pero no fusionadas en un mismo acino o conducto, estando ambas en

un mismo campo microscópico de alto poder. Y distante, cuando el foco de PIN o de adenocarcinoma estaba separado de PIA por más de un campo microscópico de alto poder. Cada foco de PIA con una fracción conteniendo áreas de PIN o de adenocarcinoma fue considerado ser una transición PIA-PIN o una transición PIA–adenocarcinoma prostático. Se determinó en forma global la prevalencia de inflamación, atrofia focal, y PIN en todas las biopsias de próstata, y luego para los dos grupos: biopsias con y sin adenocarcinoma.

La presencia, localización, e intensidad de la inflamación, fueron evaluadas en relación con la edad, el nivel sérico de PSA, el volumen prostático, la presencia de adenocarcinoma, el grado tumoral, la presencia, tipo y grado de atrofia focal, y la presencia de PIN. La presencia, tipo, y grado de atrofia focal fueron evaluadas en relación con la edad, el nivel sérico de PSA, el volumen prostático, la presencia de adenocarcinoma, el grado tumoral, la presencia de PIN, y la presencia, localización, e intensidad de la inflamación. Los datos categóricos fueron analizados a través de prueba de Chi cuadrado (X2) y Test exacto de Fisher. Los datos no categóricos se compararon mediante la realización de prueba t, usando para los datos no paramétricos la prueba U de U Mann-Whitney. El análisis se llevó a cabo con el programa GraphPad Prism5® (GraphPad®, San Diego, CA). Los resultados se consideraron estadísticamente significativos con un nivel de $p<0.05$.

Resultados

Para el análisis histológico, se incluyeron un total de 1620 cilindros de biopsias de tejido prostático, obtenidas de 203 pacientes. En las biopsias de 90 pacientes se identificó adenocarcinoma prostático (44.3%). Hubo una diferencia significativa en la edad entre el grupo con cáncer y el grupo sin cáncer ($p<0.0001$), (Tabla 4). En el grupo con cáncer, 31 (34.4%) casos fueron tumores de alto grado (Índice de Gleason 7 con un primario de 4, o Gleason 8 o mayor). El porcentaje de tejido prostático comprometido por el tumor en las biopsias con cáncer fue en promedio de 49.1% (SD: 25.5).

Tabla 4. Edad, y características histopatológicas de las biopsias, en relación con presencia de adenocarcinoma prostático

	Casos sin cáncer	Casos con cáncer	Valor p
	n= 113	n= 90	
Edad			
Media (±SD)	64.5 (9.5)	69.9 (8.5)	<0.0001*
95% CI de la media	62.75–66.3	68.1–71.7	
	n (%)	n (%)	
PIN			
Si	6 (5.3)	52 (57.8)	<0.0001**
No	107 (94.7)	38 (42.2)	
Inflamación			
Si	81 (71.7)	76 (84.4)	0.031**
No	32 (28.3)	14 (15.6)	
Atrofia focal			
Si	87 (77.0)	61 (67.8)	0.142**
No	26 (23.0)	29 (32.2)	
PIA			
Si	73 (64.6)	61 (67.8)	0.657**
No	40 (35.4)	29 (32.2)	

*Prueba U Mann-Whitney
**Prueba Chi^2

Inflamación crónica, intensidad, y localización, en relación con adenocarcinoma prostático

En general, la inflamación crónica fue un hallazgo frecuente, se encontró en los especímenes de biopsia de 157 (77.3%) pacientes (Tabla 4), siendo más frecuente la inflamación de intensidad leve (n: 105, 66.9%). La inflamación crónica moderada y severa estuvo presente en las biopsias de 44 (28%) y 8 (5.1%) casos, respectivamente. Se encontró una asociación significativa entre la presencia de inflamación y la presencia de adenocarcinoma (p=0.031), con 76 biopsias mostrando inflamación y adenocarcinoma, sin diferencias significativas entre tumores de bajo-grado y tumores de alto grado (p=0.54). Hubo

una diferencia de edad significativa entre los pacientes con inflamación en sus biopsias (Media: 67.9, SD: 8.8) y los pacientes sin inflamación (media: 63.5, SD: 10.9) en sus biopsias (p=0.005). El puntaje de intensidad de inflamación no estuvo asociado con la presencia de adenocarcinoma (p=0.09), ni con el grado tumoral (p=0.77).

En las 157 biopsias con presencia de infiltrado inflamatorio se evaluó su localización, encontrándose en forma predominante en el compartimiento periglandular (n: 104, 66.2%). Siendo también la localización más frecuente entre las 76 biopsias en las que la inflamación estuvo asociada a la presencia de adenocarcinoma (n: 56, 73.7%) (Tabla 5).

Tabla 5. Localización de la inflamación en las biopsias de próstata (n=157)

Localización de la inflamación	Biopsias con inflamación	Biopsias con inflamación y cáncer
	n (%)	n (%)
Glandular	28 (17.8%)	8 (10,5%)
Periglandular	104 (66.2%)	56 (73,7%)
Estromal	25 (15.9%)	12 (15.8%)
Total	157 (100%)	76 (100%)

Al estudiar cada patrón de localización de la inflamación en relación con la presencia de esta neoplasia, se encontró que la inflamación glandular estuvo asociada con menor frecuencia al adenocarcinoma, que al tejido prostático benigno (p=0.032), (Tabla 6). El infiltrado inflamatorio en esta localización estaba compuesto en estos casos además de linfocitos, por polimorfonucleares neutrófilos, (Figura 10).

Hubo una diferencia significativa en la intensidad de la inflamación entre los tres compartimentos tisulares de localización de la misma, siendo la inflamación glandular más frecuentemente asociada a intensidad de inflamación moderada/severa, y la localización estromal a intensidad de inflamación leve (p<0.0001).

Atrofia focal, tipos y grados, relación con la edad y con adenocarcinoma prostático

La atrofia focal fue también un hallazgo frecuente, estuvo presente en las biopsias de 148 (72.9%) pacientes (Tabla 4). La clasificación morfológica mostro que PIA fue el tipo más común, observada en 134 (66%) casos. En la mayor parte de los casos con PIA se encontró el tipo atrofia simple (n=131, 97.7% de los casos con PIA), mientras que, la hiperplasia postatrófica se identificó en 17 (12.7% de los casos con PIA). Ambos tipos de PIA fueron observados como única forma de atrofia focal, o combinados entre sí.

La atrofia focal No-PIA estuvo presente en 43 (21.2%) casos, la mayoría correspondientes a atrofia parcial y frecuentemente asociados a atrofia simple. No-PIA fue el tipo menos frecuente de atrofia focal observado en forma aislada, presente en un bajo porcentaje de casos (n=14, 6.9%). Las formas combinadas de PIA y No-PIA fueron observadas en 14.3% (n=29) de los casos.

No hubo asociación entre el adenocarcinoma prostático y la presencia (p=0.142), el grado (p=0,263), o el tipo (p=0.157) de atrofia focal. Cuando se evaluó PIA en forma específica, aislada, o combinada con No-PIA, no se encontró asociación entre su presencia y la presencia de adenocarcinoma (p=0.204 y p=0.406, respectivamente).

Del mismo modo, la atrofia focal no estuvo asociada a la edad. Los grados de atrofia focal 1 y 2 fueron los más frecuentemente encontrados (n=130, 64%). Los grados más altos de atrofia focal (3 y 4) estuvieron presentes en un pequeño número de casos (n=18, 8.8%). No hubo una diferencia significativa entre PIA y No-PIA en relación con el grado de atrofia focal (p=0.267). Para ambos tipos de atrofia focal los grados 1 y 2 fueron los más frecuentes, y todos los casos con grados mayores de atrofia correspondieron a PIA. La atrofia focal grado 3 o 4 no se observó en ninguno de los casos de lesiones No-PIA.

Atrofia focal en relación con presencia de inflamación

Hubo una diferencia significativa en la presencia y tipo de atrofia focal entre los casos con y sin inflamación (p<0.0001) (Figura 10 A).

Los tipos de atrofia focal fueron significativamente diferentes entre las biopsias con diferentes puntajes de intensidad de inflamación ($p<0.0001$). PIA fue encontrada más frecuentemente en presencia de inflamación y fue el tipo predominante de atrofia focal en los casos con intensidad de inflamación moderada/severa ($p<0.0001$). Mientras No-PIA fue el tipo predominante de atrofia focal en casos sin inflamación, y la inflamación estuvo presente en solo tres casos con No-PIA como un tipo exclusivo de atrofia.

El grado de PIA estuvo asociado a la intensidad de la inflamación ($p=0.003$), y cada grado de PIA tuvo una diferencia significativa entre la inflamación leve y la moderada/severa: PIA grado 1 y 2 estuvo asociada con inflamación leve y PIA grado 3 y 4 con inflamación moderada/severa (Figura 10 B).

PIN en relación con adenocarcinoma prostático, grado tumoral, atrofia focal e inflamación

Fueron identificados focos de PIN en 58 (28.5%) casos, con una asociación significativa con la presencia de adenocarcinoma prostático ($p<0.0001$), pero no con el grado tumoral ($p=0.68$). Hubo diferencia significativa entre la edad de los pacientes con PIN (Media: 71.3, SD: 9.1) y la de los pacientes sin PIN (Media: 65.1, SD: 9.0). La presencia de PIN no estuvo asociada a presencia o localización de inflamación, a la intensidad de la inflamación, ni al tipo o grado de atrofia focal.

Tabla 6. Localización de la inflamación en relación con presencia de adenocarcinoma prostático

Localización de la inflamación	Biopsias con cáncer n (%)	Biopsias benignas n (%)	Valor p
Glandular	8 (28.6)	20 (71.4)	0.032
Periglandular	56 (53.8)	48 (46.2)	ns
Estromal	12 (48)	13 (52)	ns

En un análisis multivariado inicial que incluyó inflamación, PIA y PIN, se encontró una posibilidad de adenocarcinoma 23.8 veces mayor en los casos con presencia de PIN que en los casos en los que PIN no estuvo presente (95% CI: 9.3 - 60.8). Aunque hubo mayor

frecuencia de inflamación en las biopsias con cáncer, la asociación significativa encontrada en el análisis univariado se perdió en el análisis multivariado. La presencia de PIA no contribuyó a la probabilidad de adenocarcinoma.

Se observó que el 45.5% (n: 41) de los casos con cáncer tuvo al menos un cilindro de tejido con intensidad de inflamación crónica moderada/severa, comparado con el 22.1% (n=25) de los casos benignos. Esta variable fue incluida en un modelo multivariado incluyendo inflamación, número de cilindros con inflamación moderada/severa y localización glandular de la inflamación, resultando que los casos con al menos un cilindro de tejido con inflamación moderada/severa tenían 2.9 veces mayor posibilidad de adenocarcinoma prostático, que los casos sin cilindros de tejido con esta intensidad de inflamación (OR: 2.94; IC 95%:1.27-6.8).

Este modelo también mostró que la localización glandular de la inflamación estuvo asociada con un riesgo disminuido de adenocarcinoma (OR: 0.295, 95% CI: 0.08-0.99), de acuerdo con los hallazgos descritos previamente (Tabla 7).

Asociación topográfica entre PIA y PIN o de adenocarcinoma prostático

Se observó transición topográfica entre PIA y PIN en 17 casos, en la mayoría de ellos observada en un solo cilindro de tejido (n: 15, 88.2%). En 5 de ellos (29.4%) se identificó transición adyacente entre PIA y PIN, transición vecina en 9 (52.9%) y distante en 3 (17.7%) de estos casos.

Una transición entre PIA y adenocarcinoma se observó en 35 casos, siendo vecina en 26 (74.3%), y distante en 9 (25.7%) de estos casos. Ambas formas de transición topográfica estuvieron presentes en 3 de estas biopsias en forma combinada.

Discusión

En la patogénesis de muchos tumores malignos en humanos son componentes importantes los procesos inflamatorios causados por patógenos o por agentes químicos o físicos, y se considera que el daño

persistente al tejido y la proliferación celular en un microambiente rico en especies altamente reactivas de oxígeno y nitrógeno contribuye al desarrollo y la progresión del cáncer (Balkwill y Mantovani, 2001, Mantovani, Allavena et al., 2008).

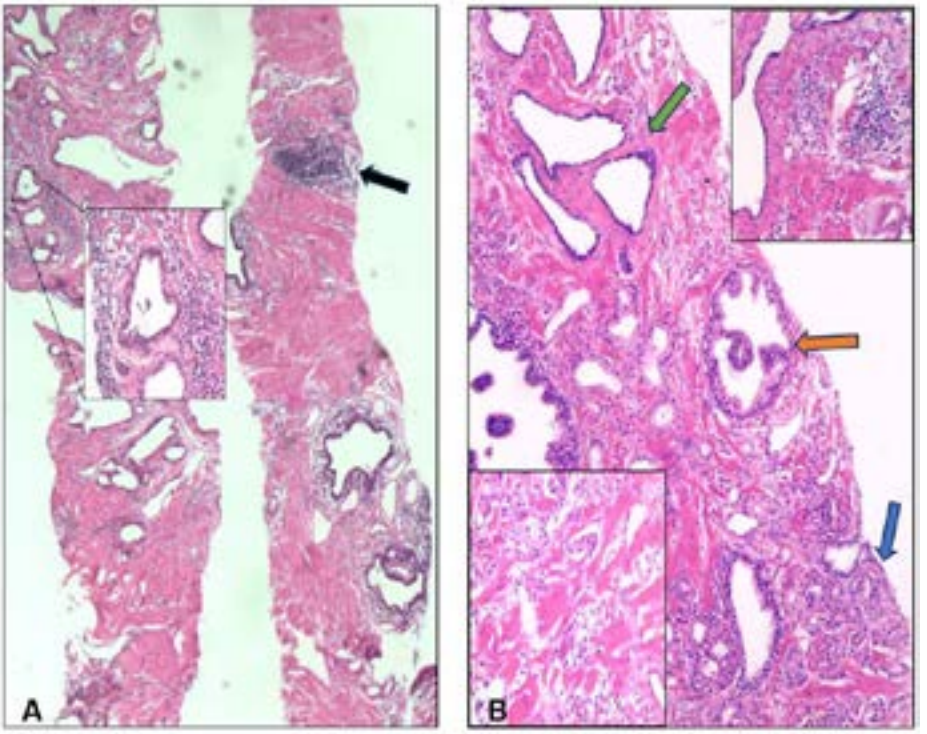

Figura 10. Localización de la inflamación en relación con adenocarcinoma prostático. A: Biopsia prostática benigna con inflamación estromal (flecha negra), periglandular y glandular (recuadro), HE, 40X, 400X. B: Biopsia prostática con adenocarcinoma (flechas azules), PIN (flecha naranja), y PIA (flecha verde), inflamación periglandular (recuadro, abajo), inflamación estromal (recuadro, arriba) HE, X100. Tomado de: Inflammation and focal atrophy in prostate needle biopsy cores and association to prostatic adenocarcinoma. Annals of diagnostic pathology. 2016; 24:55-61 (Benedetti, Bettín et al. 2016).

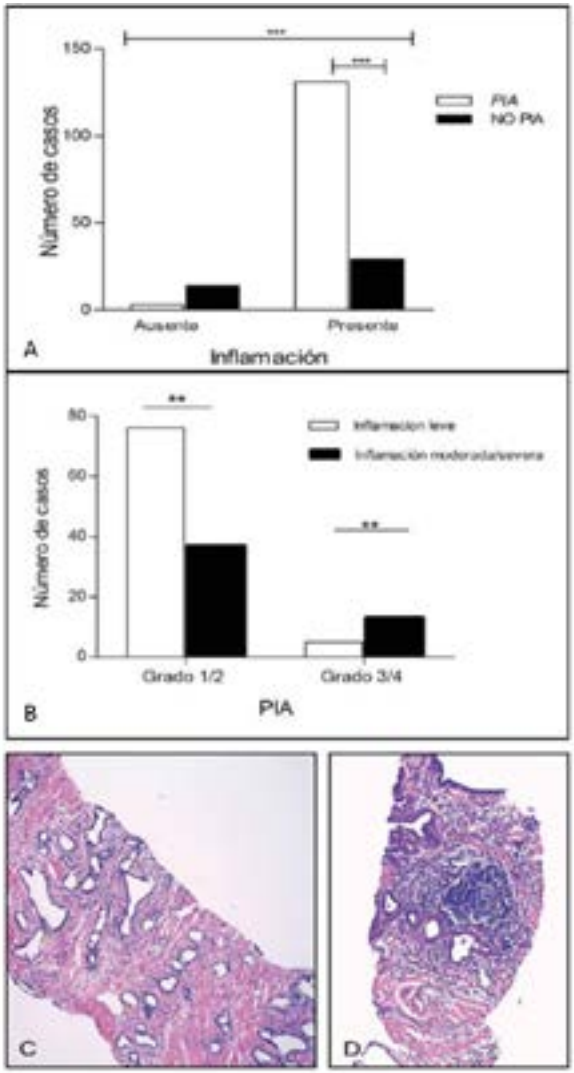

Figura 11. Relación entre tipo y grado de atrofia focal prostática e inflamación. A: Asociación del tipo de atrofia focal con la presencia de inflamación. B: Asociación del grado de PIA con la intensidad de la inflamación. C: Biopsia de próstata con PIA e inflamación leve, D: Biopsia de próstata con PIA e inflamación severa, C a D: HE, x100. Tomado de: Inflammation and focal atrophy in prostate needle biopsy cores and association to prostatic adenocarcinoma. Annals of diagnostic pathology. 2016; 24:55-61 (Benedetti, Bettín et al., 2016).

La causa de la inflamación prostática crónica y su papel potencial en la carcinogénesis sigue siendo objeto de estudio, pero hay evidencias cada vez más fuertes en favor de una posible implicación de la inflamación en el desarrollo del adenocarcinoma prostático (Nelson, De Marzo et al., 2003; De Marzo, Nakai et al., 2007; Sfanos y De Marzo, 2012, Shinohara, Vaghasia et al. 2013, Gurel, Lucia et al. 2014). En este sentido, la inflamación prostática, junto con otros cambios benignos como la atrofia focal, han sido considerados precursores potenciales del adenocarcinoma prostático, aunque ellos representen hallazgos comunes en los cilindros de tejido de las biopsias de próstata (De Marzo, Marchi et al., 1999; Nickel, True et al., 2001; De Marzo, Platz et al., 2006; Kryvenko, Jankowski et al., 2012).

Tabla 7. Efectos de la presencia de Inflamación, número de cilindros con inflamación moderada/severa, localización glandular de la inflamación, y PIN, en riesgo de cáncer de próstata (n=203)

Variable	Biopsias con cáncer n (%)	Biopsias benignas n (%)	Valor p	OR	IC 95%
Presencia de inflamación	76 (84.4)	81 (71,7)	0.917	0.954	0.39-2.32
≥1 cilindro con inflamación moderada/severa	41 (45.5)	25 (21.1)	0.012	2.944	1.27-6.80
Inflamación Glandular	8 (8.9)	20 (17.7)	0.050	0.295	0.08-0.99
PIN	52(57.8)	6 (5.3)	0.000	22.02	8.53- 56.8

Años atrás se propuso la atrofia como una posible lesión precursora de adenocarcinoma prostático (Franks, 1954; Liavag, 1968), recientemente se ha mostrado alguna evidencia en favor de esta postulación. El modelo de “injuria y regeneración” propuesto por De Marzo enlaza los efectos de la inflamación crónica con las modificaciones moleculares y celulares propuestas en la patogénesis del adenocarcinoma prostático. En este modelo se introduce el termino PIA para referirse a las lesiones atróficas asociadas con inflamación crónica, que presentan aumento en la proliferación de las células

epiteliales, comparadas con el epitelio normal, y contienen células epiteliales atróficas que parecen estar en regeneración en respuesta a daño celular (De Marzo, Nakai et al., 2007). Estas lesiones con frecuencia se encuentran adyacentes o fusionadas al adenocarcinoma, y/o a lesiones de PIN, considerado hasta ahora el único precursor de adenocarcinoma prostático (Bostwick, Liu et al., 2004; Bostwick y Cheng, 2012), o a ambos (De Marzo, Marchi et al., 1999).

En este modelo se plantea que ocurren brotes repetidos de lesión celular en respuesta a agentes provenientes de la dieta, la inflamación prostática o ambos, que conducen a daño epitelial y al desarrollo de PIA como lesión regenerativa en extensas zonas del tejido prostático, de modo que, si tan solo una pequeña fracción de estas células progresa a PIN, o a adenocarcinoma prostático, puede llevar a la formación de una lesión clínicamente importante. A nivel molecular, este modelo postula que, en la etapa inicial de progresión del adenocarcinoma, la infiltración del tejido prostático por linfocitos, macrófagos y neutrófilos lleva a la liberación de especies reactivas de oxígeno y nitrógeno causando daño y muerte celular que desencadena una respuesta epitelial regenerativa (Nelson, De Marzo et al., 2003). Prueba de ello son los niveles altos de moléculas inducidas en respuesta al estrés oxidativo, o a señales asociadas a la activación y proliferación celular, que muestran las células epiteliales en PIA (De Marzo, Marchi et al., 1999; Parsons, Nelson et al., 2001; Zha, Gage et al., 2001).

Muchas vías moleculares involucradas en el adenocarcinoma prostático han sido encontradas alteradas en las células epiteliales luminales de PIA (Gurel, Iwata et al., 2008). Presentan subexpresión de los genes *p27*, *NKX3.1* y Fosfatasa y tensin homologo (*PTEN*), lo que lleva a la progresión del ciclo celular (van Leenders, Gage et al., 200; Bethel, Faith et al., 2006, Shen y Abate-Shen, 2010). Además, expresan genes de respuesta a estrés como Glutatión S-transferasa P1 (*GSTP1*), Glutatión S-transferasa A1 (*GSTA1*) y Ciclo-oxigenasa-2 (*PTGS2*) (Nakayama, Gonzalgo et al., 2004; Wang, Bergh et al., 2009). Sin embargo, esta respuesta se ve alterada por el silenciamiento de *GSTP1*, mediado por metilación de su promotor, en algunas de estas células epiteliales de PIA, lo que predispone al acortamiento de sus telómeros y favorece la inestabilidad genética y un alto riesgo de mutaciones, con la consecuente acumulación de daño genético. Esto,

sumado a la proliferación celular aumentada lleva a la acumulación de otros cambios genómicos como re-arreglos de genes y podría llevar a la progresión a un carcinoma infiltrante (De Marzo, Marchi et al., 1999). Además, algunos estudios han descrito y documentado transición morfológica entre PIA y adenocarcinoma prostático (De Marzo, Marchi et al., 1999; Putzi y De Marzo, 2000; Nakayama, Gonzalgo et al., 2004; Wang, Bergh et al., 2009).

Se conoce poco acerca de la presencia de inflamación en el tejido prostático de pacientes sin condiciones prostáticas clínicas, debido a la dificultad para obtener muestras para su estudio. En las biopsias de próstata realizadas rutinariamente debido a niveles séricos elevados de PSA, o a un EDR anormal, se encuentran frecuentemente infiltrados inflamatorios (Schatteman, Hoekx et al., 2000; Nickel, True et al., 2001; Stimac, Reljic et al., 2009; Yli-Hemminki, Laurila et al., 2013; Moreira, Nickel et al., 2014), aunque su prevalencia es variable, tal vez debido a que la inflamación en el tejido prostático no es reportada frecuentemente por los patólogos (Moreira, Nickel et al., 2014). En el presente estudio se reporta una alta prevalencia de inflamación crónica, presente tanto en las biopsias con adenocarcinoma, como en las biopsias negativas para tumor.

Varios estudios han encontrado asociaciones tanto positivas como negativas entre inflamación e incidencia de adenocarcinoma prostático. MacLennan et al reportaron una alta incidencia de adenocarcinoma prostático tras 5 años de seguimiento en casos con inflamación crónica en la biopsia inicial (MacLennan, Eisenberg et al., 2006). En un estudio de casos y controles realizado por Gurel et al, dentro del grupo placebo del estudio PCPT (Prostate Cancer Prevention Trial), la probabilidad de adenocarcinoma fue más alta en los hombres que tenían inflamación en el tejido prostático benigno en los cilindros de biopsia (Gurel, Lucia et al., 2014).

En el estudio prospectivo de cohorte realizado por Cheng et al, en 68,675 hombres afroamericanos, asiático-americanos, latinos y blancos, la gran diversidad sociodemográfica de su población y un amplio rango de historia de prostatitis crónica y de enfermedades de transmisión sexual les permitió estudiar la influencia de estas condiciones en el desarrollo del adenocarcinoma prostático. Encontraron que los hombres con historia de prostatitis tenían un riesgo

significativamente más alto (OR: 1.3; 95% CI: 1.1-1.5) de desarrollar esta neoplasia, igualmente aquellos con mayor tiempo de duración de los síntomas. En cuanto al grupo étnico, los latinos con historia de enfermedad de transmisión sexual también tuvieron un riesgo más alto de adenocarcinoma prostático que aquellos sin este antecedente (Cheng, Witte et al., 2010).

Otros en cambio han reportado una asociación negativa. Por ejemplo, Terakawa et al. encontraron que la inflamación fue más frecuente en enfermedades prostáticas benignas, y que la ausencia de inflamación crónica en la próstata estuvo asociada con un riesgo tres veces más alto para adenocarcinoma prostático (Terakawa, Miyake et al., 2008). Wolters et al siguieron a 121 pacientes con biopsia de próstata inicial benigna, con repetición de la biopsia cuatro años más tarde, reportando que la inflamación presente en la biopsia inicial no fue predictiva de riesgo de cáncer (Wolters, Roobol et al., 2008). Kryvenko et al reportaron que la presencia de cualquier grado de inflamación estuvo asociada con un riesgo disminuido para adenocarcinoma prostático (OR: 0.65; CI: 0.51–0.84) (Kryvenko, Jankowski et al., 2012). Otros dos estudios reportaron un riesgo menor de adenocarcinoma en biopsias subsecuentes en hombres que tenían inflamación en una biopsia previa negativa (Yli-Hemminki, Laurila et al. 2013, Moreira, Nickel et al., 2014). También, a diferencia de lo reportado en el estudio de Gurel et al en el grupo placebo del estudio PCPT, en el grupo tratado con finasteride no hubo una asociación estadísticamente significativa entre la prevalencia y extensión de la inflamación en las biopsias y la probabilidad de adenocarcinoma prostático (Moreira, Nickel et al., 2014).

Una posible explicación para estos resultados discordantes puede estar relacionada con las características de las poblaciones estudiadas. Los estudios de seguimiento que mostraron un riesgo disminuido para adenocarcinoma prostático en relación con inflamación crónica incluyeron hombres que habían tenido una biopsia negativa posterior a una elevación de los niveles séricos de PSA. Es posible que las biopsias negativas en estos hombres indicaran que el principal responsable de sus altos niveles de PSA fuese la inflamación tisular y no el cáncer; lo que puede explicar la relación entre la inflamación y el riesgo bajo de adenocarcinoma prostático en estos estudios. En contraste, el estudio

de McLennan incluyó pacientes con hallazgos clínicos sugestivos de adenocarcinoma, y el estudio de Gurel restringió el análisis a casos y controles con niveles bajos de PSA al momento de la biopsia, y a casos y controles sin indicación para biopsia, evitando el sesgo de los altos niveles de PSA como indicación de la biopsia prostática.

La inflamación prostática puede contribuir en forma importante al aumento de los niveles séricos de PSA en hombres sin adenocarcinoma prostático (Gurel, Lucia et al., 2014), con evidencia histológica de inflamación crónica en un porcentaje alto de hombres sometidos a biopsia transrectal de próstata por aumento del PSA, o por tacto digital rectal anormal (Nickel, True et al., 2001).

En el presente estudio, se encontró mayor frecuencia de inflamación en casos con cáncer. El análisis univariado mostró una asociación significativa entre la inflamación y el adenocarcinoma, aunque la significancia estadística de esta asociación se perdió después de ajustarla a la presencia de PIN y PIA en el análisis multivariado. A pesar de esto, se observó una probabilidad más alta de esta neoplasia en los casos que tenían al menos un cilindro de biopsia con inflamación moderada/severa, en comparación con los casos en los que este grado de inflamación no se observó en ninguno de los cilindros de tejido estudiados. De modo que la presencia de inflamación de alto grado en al menos un cilindro de biopsia puede estar asociada a un riesgo aumentado de adenocarcinoma. Este hallazgo concuerda con lo reportado por Gurel et al quienes mostraron asociación con adenocarcinoma tanto en los casos con al menos un cilindro con inflamación, como en los casos en los que aumentó el número de cilindros con inflamación (Gurel, Lucia et al., 2014).

En relación con la localización de la inflamación, Kryvenko et al reportaron que la inflamación estromal estuvo asociada con menor riesgo de adenocarcinoma prostático. (Kryvenko, Jankowoski et al 2012). En contraste en el presente estudio este tipo de asociación se observó en casos con inflamación glandular, y persistió después de ajustarla a la intensidad de la inflamación. La inflamación glandular fue moderada o severa, usualmente con presencia de infiltrado inflamatorio agudo. Este patrón de inflamación ha sido asociado previamente a retención urinaria aguda, prostatitis, HPB, así como a hallazgos histológicos aislados en pacientes asintomáticos (Nickel,

True et al., 2001), y puede estar relacionado con etapas tempranas del proceso inflamatorio. La carcinogénesis prostática en cambio puede involucrar la inflamación crónica, que conlleva un tiempo más largo de exposición a especies reactivas de oxígeno y nitrógeno y a otros mediadores químicos de la inflamación.

La inflamación intraprostática también ha sido asociada al grado tumoral. Por ejemplo, Gurel et al reportaron que la inflamación intraprostática tuvo una asociación más fuerte con el adenocarcinoma prostático de alto grado que con el de bajo grado (gurel, Lucía et al 2014); asociación que no fue encontrada en los casos evaluados en este estudio. Otros dos estudios prospectivos desarrollados en pacientes con adenocarcinoma prostático encontraron que los hombres con mayor extensión de la inflamación intraprostática estuvieron asociados a peor pronóstico de la enfermedad (Irani, Goujon et al., 1999; Davidsson, Fiorentino et al., 2011).

A pesar de esto, la evidencia continúa apuntando a que una alta frecuencia de inflamación crónica asintomática en la próstata puede contribuir a su carcinogénesis a través de la inducción de inflamación crónica de larga evolución. En este aspecto, algunos autores como Sfanos y De Marzo, ampliamente dedicados al tema, con base en sus estudios de la infección por *P. acnes* en modelos murinos, han planteado la hipótesis de que la inflamación crónica observada en los pacientes con adenocarcinoma prostático puede iniciar mucho tiempo antes al desarrollo del mismo, y persistir independientemente de una alta prevalencia del agente infeccioso causal, lo cual continúa siendo objeto de su investigación (Sfanos y De Marzo, 2012).

El otro cambio benigno, un tipo específico de atrofia focal llamado PIA, encontrado con mayor frecuencia en la zona periférica de la glándula, donde se desarrollan la mayoría de los tumores (McNeal, 1997; Ruska, Sauvageot et al., 1998), y caracterizado por un epitelio altamente proliferativo, ha sido sugerido como precursor de adenocarcinoma prostático, sea directa o indirectamente a través de la progresión a PIN (De Marzo, Marchi et al., 1999).

Al igual que en otras investigaciones (Billis, Freitas et al., 2007, Davidsson, Fiorentino et al., 2011; Kryvenko, Jankowski et al., 2012; Vral, Magri et al., 2012), en el presente estudio se encontró una

prevalencia alta de atrofia focal, con PIA como el tipo predominante, y atrofia simple como la forma más frecuente de PIA. La prevalencia de atrofia simple fue similar a la reportada por Asimakopoulos et al en especímenes de biopsia benignos, ellos no encontraron una asociación significativa entre la incidencia de adenocarcinoma prostático en una biopsia repetida, con la presencia de atrofia focal en la biopsia inicial (Asimakopoulos, Miano et al., 2011). Anton et al encontraron hiperplasia postatrófica en cerca de un tercio de las próstatas, pero, no encontraron asociación entre su presencia y la probabilidad de adenocarcinoma prostático (Anton, Kattan et al., 1999). En 202 casos seleccionados al azar del "European Randomized Study of Screening for Prostate Cancer", Postma et al reportaron que ni el subtipo, ni la extensión de la atrofia, estuvieron asociados significativamente con un diagnóstico subsecuente de adenocarcinoma (Postma, Schroder et al., 2005). En otro estudio, Vral et al no pudieron demostrar una asociación entre PIA y la presencia de adenocarcinoma en su evaluación de biopsias prostáticas (Vral, Magri et al., 2012). En este estudio, al igual que en el de Vral et al, no se encontró una diferencia significativa en la prevalencia de PIA entre biopsias benignas y biopsias con adenocarcinoma, al contrario de lo reportado por Kryvenko et al quien reportó que los pacientes con atrofia en una biopsia de próstata benigna tienen un riesgo moderadamente aumentado para cáncer (Kryvenko, Jankowski et al., 2012).

Además, en el presente estudio se observó que a diferencia de lo que sucede con PIA, la atrofia focal de tipo no-PIA fue un hallazgo inusual en biopsias con cáncer. Acorde con lo reportado por Vral et al se encontró que el adenocarcinoma prostático y las lesiones atróficas tipo no-PIA tienden a ser mutuamente excluyentes en la misma zona del tejido (Vral, Magri et al., 2012).

La inflamación crónica y las lesiones de atrofia focal se encuentran comúnmente en el tejido adyacente al adenocarcinoma (Kaplan, 2005; Davidsson, Fiorentino et al., 2011). De acuerdo con los resultados que describen a la atrofia simple como la forma predominante de PIA y la asocian con inflamación (Ruska, Sauvageot et al., 199; De Marzo, Marchi et al., 1999; Billis y Magna, 2003; Vral, Magri et al. 2012), se encontró una fuerte asociación entre la presencia y la intensidad de la inflamación, con la presencia de PIA.

Un hallazgo interesante fue la diferencia significativa en la intensidad de la inflamación entre los casos con grados bajos de PIA, en comparación con los casos con grados altos de PIA, con una tendencia en los casos con PIA grado 3 y 4 a asociarse con niveles más intensos de inflamación. Esta asociación no había sido reportada previamente y puede sustentar el origen postulado de estas lesiones a partir de la inflamación crónica (De Marzo, Marchi et al., 1999).

Davidson et al reportaron previamente que la inflamación crónica fue más común y severa en los casos con hiperplasia postatrófica. Ellos también encontraron que las lesiones de hiperplasia postatrófica estuvieron asociadas con PIN, pero no las lesiones de atrofia simple, y postularon que ambos tipos de lesiones difieren uno del otro, no solo en su morfología, sino también en su relación potencial con el desarrollo y progresión del adenocarcinoma prostático (Davidsson, Fiorentino et al., 2011). Billis et al no encontraron ninguna lesión de hiperplasia postatrófica en biopsias sin inflamación (Billis y Magna, 2003); en el presente estudio se observó que la hiperplasia postatrófica estuvo frecuentemente asociada con inflamación leve, y, en un porcentaje importante, con inflamación moderada/severa, similar a los hallazgos reportados por Ruska et al (Ruska, Sauvageot et al., 1998), y Vral et al (Vral, Magri et al., 2012). Estos hallazgos también sustentan la naturaleza inflamatoria de esta lesión.

Se confirmaron también las asociaciones previamente reportadas de PIN con riesgo aumentado de diagnóstico de adenocarcinoma. Varios estudios han estimado un riesgo dos a cuatro veces más alto para cáncer después de un diagnóstico de PIN (Merrimen, Jones et al., 2009; Lee, Moussa et al., 2010; Merrimen, Jones et al., 2010). Se ha reportado que el 77% de los urólogos consideran la presencia de PIN, en ausencia de cáncer, como una indicación para repetir la biopsia posteriormente (Descazeaud, Rubin et al., 2005). Varios estudios basados en los resultados de patología han sugerido la necesidad de realizar nueva biopsia después de una biopsia benigna con evidencia de PIN (De Matteis, Poggi et al., 2005).

Sin embargo, los hallazgos aquí reportados similar a los encontrados por Nonn et al (Nonn, Ananthanarayanan et al., 2009), no pueden ser generalizados a todos los hombres. Los pacientes incluidos en este estudio fueron candidatos a biopsia de próstata por niveles

séricos elevados de PSA, y/o EDR anormal, y por tanto no pueden considerarse representativos de todos los hombres de la misma edad. Dado el alto rango de edad de nuestra cohorte, y la alta prevalencia de adenocarcinoma prostático descrita en ancianos (Sakr, Grignon et al., 1994), algunos de estos hombres con biopsia negativa probablemente tienen un tumor sincrónico que fue pasado por alto en la biopsia inicial, y, dado que no fue posible llevar cabo seguimiento a largo plazo, puede existir un sesgo debido a la presencia de adenocarcinoma no diagnosticado. Además, se midió la inflamación en biopsias que fueron usadas para hacer o excluir el diagnóstico de adenocarcinoma. Por lo tanto, no se puede excluir que la inflamación observada en el tejido benigno sea una respuesta a un tumor no diagnosticado.

Similar a lo descrito en estudios previos, se encontró evidencia de transición morfológica entre PIA y PIN, y entre PIA y adenocarcinoma (De Marzo, Marchi et al., 1999; Putzi y De Marzo, 2000; De Marzo, Putzi et al., 2001; Nakayama, Bennett et al., 2003; Wang, Bergh et al., 2009), en contraste con Anton et al quienes no encontraron asociación topográfica entre hiperplasia postatrófica y focos de adenocarcinoma (Anton, Kattan et al., 1999).

La postulación de PIA como una lesión precursora de adenocarcinoma prostático o PIN sigue siendo controversial (Billis, Freitas et al., 2007; Billis, 2010), y su posible origen en la proliferación regenerativa de las células epiteliales prostáticas en respuesta a la injuria causada por las especies reactivas de oxígeno de origen inflamatorio (De Marzo, Marchi et al., 1999) no ha sido definido.

Referencias bibliográficas

Anton, R. C., M. W. Kattan, S. Chakraborty and T. M. Wheeler (1999). "Postatrophic hyperplasia of the prostate: lack of association with prostate cancer." The American Journal of Surgical Pathology 23(8): 932-936.

Asimakopoulos, A. D., R. Miano, A. Mauriello, S. Costantini, P. Pasqualetti, E. Liberati, E. Finazzi Agro, S. Germani, G. Virgili and G. Vespasiani (2011). "Significance of focal proliferative atrophy lesions in prostate biopsy cores that test negative for prostate carcinoma." Urologic oncology 29(6): 690-697.

Balkwill, F. and A. Mantovani (2001). "Inflammation and cancer: back to Virchow?" Lancet 357(9255): 539-545.

Benedetti, I., A. Bettín and N. Reyes (2016). "Inflammation and focal atrophy in prostate needle biopsy cores and association to prostatic adenocarcinoma." Ann Diagn Pathol 24: 55-61.

Bethel, C. R., D. Faith, X. Li, B. Guan, J. L. Hicks, F. Lan, R. B. Jenkins, C. J. Bieberich and A. M. De Marzo (2006). "Decreased NKX3.1 protein expression in focal prostatic atrophy, prostatic intraepithelial neoplasia, and adenocarcinoma: association with gleason score and chromosome 8p deletion." Cancer research 66(22): 10683-10690.

Billis, A. (2010). "Prostatic atrophy. Clinicopathological significance." International braz j urol: official journal of the Brazilian Society of Urology 36(4): 401-409.

Billis, A., L. L. Freitas, L. A. Magna and U. Ferreira (2007). "Inflammatory atrophy on prostate needle biopsies: is there topographic relationship to cancer?" International braz j urol: official journal of the Brazilian Society of Urology 33(3): 355-360; discussion 361-353.

Billis, A. and L. A. Magna (2003). "Inflammatory atrophy of the prostate. Prevalence and significance." Archives of pathology & laboratory medicine 127(7): 840-844.

Bostwick, D. G. and L. Cheng (2012). "Precursors of prostate cancer." Histopathology 60(1): 4-27.

Bostwick, D. G., L. Liu, M. K. Brawer and J. Qian (2004). "High-grade prostatic intraepithelial neoplasia." Reviews in urology 6(4): 171-179.

Cheng, I., J. S. Witte, S. J. Jacobsen, R. Haque, V. P. Quinn, C. P. Quesenberry, B. J. Caan and S. K. Van Den Eeden (2010). "Prostatitis, sexually transmitted diseases, and prostate cancer: the California Men's Health Study." PloS one 5(1): e8736.

Davidsson, S., M. Fiorentino, O. Andren, F. Fang, L. A. Mucci, E. Varenhorst, K. Fall and J. R. Rider (2011). "Inflammation, focal atrophic lesions,

and prostatic intraepithelial neoplasia with respect to risk of lethal prostate cancer." Cancer Epidemiol Biomarkers Prev 20(10): 2280-2287.

De Marzo, A. M., V. L. Marchi, J. I. Epstein and W. G. Nelson (1999). "Proliferative inflammatory atrophy of the prostate: implications for prostatic carcinogenesis." The American Journal of Pathology 155(6): 1985-1992.

De Marzo, A. M., Y. Nakai and W. G. Nelson (2007). "Inflammation, atrophy, and prostate carcinogenesis." Urologic oncology 25(5): 398-400.

De Marzo, A. M., E. A. Platz, J. I. Epstein, T. Ali, A. Billis, T. Y. Chan, L. Cheng, M. Datta, L. Egevad, D. Ertoy-Baydar, X. Farre, S. W. Fine, K. A. Iczkowski, M. Ittmann, B. S. Knudsen, M. Loda, A. Lopez-Beltran, C. Magi-Galluzzi, G. Mikuz, R. Montironi, E. Pikarsky, G. Pizov, M. A. Rubin, H. Samaratunga, T. Sebo, I. A. Sesterhenn, R. B. Shah, S. Signoretti, J. Simko, G. Thomas, P. Troncoso, T. T. Tsuzuki, G. J. van Leenders, X. J. Yang, M. Zhou, W. D. Figg, A. Hoque and M. S. Lucia (2006). "A working group classification of focal prostate atrophy lesions." Am J Surg Pathol 30(10): 1281-1291.

De Marzo, A. M., E. A. Platz, S. Sutcliffe, J. Xu, H. Gronberg, C. G. Drake, Y. Nakai, W. B. Isaacs and W. G. Nelson (2007). "Inflammation in prostate carcinogenesis." Nature reviews. Cancer 7(4): 256-269.

De Marzo, A. M., M. J. Putzi and W. G. Nelson (2001). "New concepts in the pathology of prostatic epithelial carcinogenesis." Urology 57(4 Suppl 1): 103-114.

De Matteis, M., C. Poggi, A. De Martino, B. Corti, L. Barozzi and P. Pavlica (2005). "Repeat biopsy in patients with initial diagnosis of PIN." Radiol Med 110(3): 190-198.

Descazeaud, A., M. A. Rubin, Y. Allory, M. Burchardt, L. Salomon, D. Chopin, C. Abbou and A. de la Taille (2005). "What information are urologists extracting from prostate needle biopsy reports and what do they need for clinical management of prostate cancer?" European urology 48(6): 911-915.

Franks, L. M. (1954). "Atrophy and hyperplasia in the prostate proper." The Journal of pathology and bacteriology 68(2): 617-621.

Gurel, B., T. Iwata, C. M. Koh, S. Yegnasubramanian, W. G. Nelson and A. M. De Marzo (2008). "Molecular alterations in prostate cancer as diagnostic, prognostic, and therapeutic targets." Advances in anatomic pathology 15(6): 319-331.

Gurel, B., M. S. Lucia, I. M. Thompson, Jr., P. J. Goodman, C. M. Tangen, A. R. Kristal, H. L. Parnes, A. Hoque, S. M. Lippman, S. Sutcliffe, S. B. Peskoe, C. G. Drake, W. G. Nelson, A. M. De Marzo and E. A. Platz (2014). "Chronic inflammation in benign prostate tissue is associated with high-grade prostate cancer in the placebo arm of the prostate cancer prevention trial." Cancer Epidemiol Biomarkers Prev 23(5): 847-856.

Humphrey, P. A. (2004). “Gleason grading and prognostic factors in carcinoma of the prostate.” Mod Pathol 17(3): 292-306.

Irani, J., J. M. Goujon, E. Ragni, L. Peyrat, J. Hubert, F. Saint and N. Mottet (1999). “High-grade inflammation in prostate cancer as a prognostic factor for biochemical recurrence after radical prostatectomy. Pathologist Multi Center Study Group.” Urology 54(3): 467-472.

Kaplan, S. A. (2005). “Analysis of the inflammatory network in benign prostate hyperplasia and prostate cancer.” The Journal of urology 173(1): 161.

Kryvenko, O. N., M. Jankowski, D. A. Chitale, D. Tang, A. Rundle, S. Trudeau and B. A. Rybicki (2012). “Inflammation and preneoplastic lesions in benign prostate as risk factors for prostate cancer.” Modern pathology: an official journal of the United States and Canadian Academy of Pathology, Inc 25(7): 1023-1032.

Lee, M. C., A. S. Moussa, C. Yu, M. W. Kattan, C. Magi-Galluzzi and J. S. Jones (2010). “Multifocal high grade prostatic intraepithelial neoplasia is a risk factor for subsequent prostate cancer.” The Journal of urology 184(5): 1958-1962.

Liavag, I. (1968). “The localization of prostatic carcinoma. An autopsy study.” Scandinavian journal of urology and nephrology 2(2): 65-71.

MacLennan, G. T., R. Eisenberg, R. L. Fleshman, J. M. Taylor, P. Fu, M. I. Resnick and S. Gupta (2006). “The influence of chronic inflammation in prostatic carcinogenesis: a 5-year followup study.” The Journal of urology 176(3): 1012-1016.

Mantovani, A., P. Allavena, A. Sica and F. Balkwill (2008). “Cancer-related inflammation.” Nature 454(7203): 436-444.

McNeal, J. E. (1997). “Prostate cancer volume.” The American Journal of Surgical Pathology 21(11): 1392-1393.

Merrimen, J. L., G. Jones and J. R. Srigley (2010). “Is high grade prostatic intraepithelial neoplasia still a risk factor for adenocarcinoma in the era of extended biopsy sampling?” Pathology 42(4): 325-329.

Merrimen, J. L., G. Jones, D. Walker, C. S. Leung, L. R. Kapusta and J. R. Srigley (2009). “Multifocal high grade prostatic intraepithelial neoplasia is a significant risk factor for prostatic adenocarcinoma.” The Journal of Urology 182(2): 485-490; discussion 490.

Moreira, D. M., J. C. Nickel, L. Gerber, R. L. Muller, G. L. Andriole, R. Castro-Santamaria and S. J. Freedland (2014). “Baseline prostate inflammation is associated with a reduced risk of prostate cancer in men undergoing repeat prostate biopsy: results from the REDUCE study.” Cancer 120(2): 190-196.

Nakayama, M., C. J. Bennett, J. L. Hicks, J. I. Epstein, E. A. Platz, W. G. Nelson and A. M. De Marzo (2003). “Hypermethylation of the human glutathione S-transferase-pi gene (GSTP1) CpG island is present in a subset of proliferative inflammatory atrophy lesions but not in normal or hyperplastic epithelium of the prostate: a detailed study using laser-capture microdissection.” The American Journal of Pathology 163(3): 923-933.

Nakayama, M., M. L. Gonzalgo, S. Yegnasubramanian, X. Lin, A. M. De Marzo and W. G. Nelson (2004). “GSTP1 CpG island hypermethylation as a molecular biomarker for prostate cancer.” J Cell Biochem 91(3): 540-552.

Nelson, W. G., A. M. De Marzo and W. B. Isaacs (2003). “Prostate cancer.” The New England Journal of Medicine 349(4): 366-381.

Nickel, J. C., L. D. True, J. N. Krieger, R. E. Berger, A. H. Boag and I. D. Young (2001). “Consensus development of a histopathological classification system for chronic prostatic inflammation.” BJU Int 87(9): 797-805.

Nickel, J. C., L. D. True, J. N. Krieger, R. E. Berger, A. H. Boag and I. D. Young (2001). “Consensus development of a histopathological classification system for chronic prostatic inflammation.” BJU international 87(9): 797-805.

Nonn, L., V. Ananthanarayanan and P. H. Gann (2009). “Evidence for field cancerization of the prostate.” The Prostate 69(13): 1470-1479.

Parsons, J. K., C. P. Nelson, W. R. Gage, W. G. Nelson, T. W. Kensler and A. M. De Marzo (2001). “GSTA1 expression in normal, preneoplastic, and neoplastic human prostate tissue.” The Prostate 49(1): 30-37.

Postma, R., F. H. Schroder and T. H. Van der Kwast (2005). “Atrophy in prostate needle biopsy cores and its relationship to prostate cancer incidence in screened men.” Urology 65(4): 745-749.

Putzi, M. J. and A. M. De Marzo (2000). “Morphologic transitions between proliferative inflammatory atrophy and high-grade prostatic intraepithelial neoplasia.” Urology 56(5): 828-832.

Ruska, K. M., J. Sauvageot and J. I. Epstein (1998). “Histology and cellular kinetics of prostatic atrophy.” The American Journal of Surgical Pathology 22(9): 1073-1077.

Sakr, W. A., D. J. Grignon, J. D. Crissman, L. K. Heilbrun, B. J. Cassin, J. J. Pontes and G. P. Haas (1994). “High grade prostatic intraepithelial neoplasia and prostatic adenocarcinoma between the ages of 20-69: an autopsy study of 249 cases.” In Vivo 8(3): 439-443.

Schatteman, P. H., L. Hoekx, J. J. Wyndaele, W. Jeuris and E. Van Marck (2000). “Inflammation in prostate biopsies of men without prostatic malignancy or clinical prostatitis: correlation with total serum PSA and PSA density.” European Urology 37(4): 404-412.

Sfanos, K. S. and A. M. De Marzo (2012). “Prostate cancer and inflammation: the evidence.” Histopathology 60(1): 199-215.

Shen, M. M. and C. Abate-Shen (2010). “Molecular genetics of prostate cancer: new prospects for old challenges.” Genes & Development 24(18): 1967-2000.

Shinohara, D. B., A. M. Vaghasia, S. H. Yu, T. N. Mak, H. Bruggemann, W. G. Nelson, A. M. De Marzo, S. Yegnasubramanian and K. S. Sfanos (2013). “A mouse model of chronic prostatic inflammation using a human prostate cancer-derived isolate of Propionibacterium acnes.” The Prostate 73(9): 1007-1015.

Siegel, R. L., K. D. Miller and A. Jemal (2017). “Cancer Statistics, 2018.” CA: a cancer journal for clinicians 68(1): 7-30.

Stimac, G., A. Reljic, B. Spajic, J. Dimanovski, B. Ruzic, M. Ulamec, Z. Sonicki and O. Kraus (2009). “Aggressiveness of inflammation in histological prostatitis--correlation with total and free prostate specific antigen levels in men with biochemical criteria for prostate biopsy.” Scott Med J 54(3): 8-12.

Terakawa, T., H. Miyake, N. Kanomata, M. Kumano, A. Takenaka and M. Fujisawao (2008). “Inverse association between histologic inflammation in needle biopsy specimens and prostate cancer in men with serum PSA of 10-50 ng/mL.” Urology 72(6): 1194-1197.

van Leenders, G. J., W. R. Gage, J. L. Hicks, B. van Balken, T. W. Aalders, J. A. Schalken and A. M. De Marzo (2003). “Intermediate cells in human prostate epithelium are enriched in proliferative inflammatory atrophy.” The American Journal of Pathology 162(5): 1529-1537.

Vral, A., V. Magri, E. Montanari, G. Gazzano, V. Gourvas, E. Marras and G. Perletti (2012). “Topographic and quantitative relationship between prostate inflammation, proliferative inflammatory atrophy and low-grade prostate intraepithelial neoplasia: A biopsy study in chronic prostatitis patients.” International Journal of Oncology 41(6): 1950-1958.

Wang, W., A. Bergh and J. E. Damber (2009). “Morphological transition of proliferative inflammatory atrophy to high-grade intraepithelial neoplasia and cancer in human prostate.” The Prostate 69(13): 1378-1386.

Wolters, T., M. J. Roobol, F. H. Schroder, T. H. Van der Kwast, S. Roemeling, I. W. Van der Cruijsen-Koeter, C. H. Bangma and G. J. van Leenders (2008). “Can non-malignant biopsy features identify men at increased risk of biopsy-detectable prostate cancer at re-screening after 4 years?” BJU international 101(3): 283-288.

Yli-Hemminki, T. H., M. Laurila, A. Auvinen, L. Maattanen, H. Huhtala, T. L. Tammela and P. M. Kujala (2013). “Histological inflammation and risk

of subsequent prostate cancer among men with initially elevated serum prostate-specific antigen (PSA) concentration in the Finnish prostate cancer screening trial." BJU international 112(6): 735-741.

Zha, S., W. R. Gage, J. Sauvageot, E. A. Saria, M. J. Putzi, C. M. Ewing, D. A. Faith, W. G. Nelson, A. M. De Marzo and W. B. Isaacs (2001). "Cyclooxygenase-2 is up-regulated in proliferative inflammatory atrophy of the prostate, but not in prostate carcinoma." Cancer Research 61(24): 8617-8623.

Capítulo 6

EXPRESIÓN DE *CXXC5* EN CÁNCER DE PROSTATA, IMPLICACIONES EN SU PROGRESION

Inés Benedetti, MD, PhD, Niradiz Reyes, MSc, PhD

Resumen

La identificación de genes desregulados específicamente en el adenocarcinoma de próstata puede conducir al descubrimiento de nuevos oncogenes o genes supresores de tumor con relevancia clínica. *CXXC5* es un gen que codifica un factor nuclear inducible por retinoides, cuya expresión en cáncer de mama, melanoma maligno y carcinoma de tiroides ha sido reportada recientemente. En investigaciones previas, nuestro grupo encontró expresión diferencial de *CXXC5* a nivel de transcritos en líneas celulares de cáncer de próstata metastásico de rata, y humanas, sin embargo, no hay conocimiento de su expresión en tejido prostático benigno y tumoral. El objetivo de este estudio fue determinar la expresión de *CXXC5* a nivel de mRNA y de proteína en tejido prostático benigno, atrofia inflamatoria proliferativa, neoplasia intraepitelial prostática, y adenocarcinoma prostático, usando RT-qPCR, hibridación cromogénica in situ, e inmunohistoquímica. Los resultados mostraron que los niveles de expresión de la proteína estuvieron acordes con los niveles de transcritos. La expresión de *CXXC5* a nivel de mRNA y proteína fue significativamente más alta en el adenocarcinoma, la neoplasia intraepitelial prostática, y la atrofia

inflamatoria proliferativa, comparadas con el tejido prostático benigno. Estos hallazgos sugieren que *CXXC5* puede participar en el proceso de la carcinogénesis prostática. Se requieren estudios adicionales para determinar su papel biológico en el desarrollo y progresión del cáncer de próstata.

*El trabajo descrito en este capítulo fue apoyado financieramente por la Universidad de Cartagena (Grant:# 021-2015), otorgado a Inés Benedetti P. como Investigadora Principal. Se contó con la participación de Angelo De Marzo, MD, PhD, del Sidney Kimmel Cancer Comprehensive Center, Johns Hopkins University.

Introducción

El adenocarcinoma prostático al igual que otros tipos de cáncer es resultado de alteraciones genéticas y epigenéticas que transforman el epitelio glandular en lesiones pre-neoplásicas y luego en carcinoma infiltrante. Los avances recientes en la investigación de la patología molecular del cáncer han permitido entender el funcionamiento de muchos oncogenes y genes supresores de tumor que participan en este proceso.

En un metaanálisis de los cambios en la expresión génica entre tejido prostático sano y adenocarcinoma no metastásico, y entre adenocarcinoma no metastásico y metastásico, el mayor grado de expresión diferencial fue encontrado entre los genes involucrados en las vías de adhesión, proliferación, motilidad y muerte celular. Estas vías están conectadas mecánicamente al participar las moléculas de adhesión celular en la unión del citoesqueleto con la matriz extracelular, por lo que se plantea que la desregulación del citoesqueleto debida a alteración de dicha adhesión, específicamente originada en la supresión de la expresión de genes de integrinas, modula la motilidad, proliferación y muerte celular, constituyéndose en la base molecular de los cambios histológicos que se dan en la carcinogénesis (Gorlov, Byun et al., 2009)

El gen *CXXC5* está localizado en el brazo largo del cromosoma 5, en la región 5q31.3, que con frecuencia sufre deleción en la leucemia mieloide aguda (LMA) y en los síndromes mielodisplásicos. El gen abarca 35.5 kb y está organizado en 4 exones. Con base en evidencias

experimentales, se determinó que la región promotora corriente-arriba de este gen contiene un elemento de respuesta a retinoides, y codifica un factor nuclear inducible por retinoides, por lo que se propuso llamarlo *RINF*, por "retinoid-inducible nuclear factor" (Pendino, Nguyen et al., 2009; Astori, Fredly et al., 2013).

CXXC5 traduce una proteína de 322 aminoácidos con peso molecular de 32.98 kDa que posee un dominio único conservado, un típico motivo CXXC en dedos de zinc, localizado entre los aminoácidos 257 y 302, cerca al extremo C-terminal (Pendino, Nguyen et al., 2009; Zhang, Wang et al., 2009). Este motivo contiene ocho residuos conservados de cisteína uniendo dos iones de zinc, se encuentra en otras once proteínas, muchas asociadas con la cromatina y se asume que reconoce sitios CpG no metilados (Pendino, Nguyen et al., 2009). El análisis detallado de la secuencia de la proteína *CXXC5* reveló además una señal de localización nuclear entre los residuos de aminoácidos 257 y 262 (KKKRKR), localizados hacia el extremo N-terminal del dominio CXXC en dedos de zinc (Pendino, Nguyen et al., 2009; Zhang, Wang et al., 2009).

Las proteínas que contienen dedos de zinc constituyen una de las más grandes superfamilias de proteínas del genoma de los mamíferos y pueden clasificarse en familias de proteínas evolutiva y funcionalmente distintas, con dominios conservados estructuralmente diferentes que interactúan con DNA, RNA, lípidos, u otras proteínas. El dominio tipo CXXC en dedos de zinc se encuentra en un pequeño grupo de proteínas involucradas en la remodelación de la cromatina a través de sus actividades de histona-metiltransferasa (MLL, MLL2), histona-demetilasa (FBXL-10, FBXL-11, FBXL-19), DNA-metiltransferasa (DNMT1), o unión a sitios CpG (CGBP, MBD1). Los dominios CXXC de MLL, CGBP, y MBD1 se unen a sitios CpG no metilados y el motivo conservado KFGG es esencial para su reconocimiento. Los parálogos que no tienen el motivo KFGG (CXXC-4, CXXC-5, CXXC-6, y CXXC-10) se espera que no compartan esta última propiedad, la identificación de los blancos moleculares reconocidos por este subgrupo específico de proteínas con dominios CXXC conservados que carecen del motivo KFGG ha sido el objetivo de varios estudios (Pendino, Nguyen et al., 2009).

Se ha demostrado que el dominio CXXC en los miembros fundadores de la familia CXXC, participa en interacciones entre DNA y proteínas. Además, muchas de las otras proteínas que contienen dominios CXXC participan en mecanismos que modifican la cromatina, y, regulan e interfieren con la actividad de los factores modificadores de la cromatina como las proteínas Polycomb (12). Por lo tanto, es posible que alguno de los efectos de CXXC5 se deban a funciones adicionales en el núcleo, se están realizando estudios dirigidos a aclarar el papel potencial del CXXC5 nuclear (Andersson, Sodersten et al., 2009).

CXXC5 es un gen que hasta ahora ha sido muy poco investigado en el contexto clínico, parcialmente debido a que su secuencia solo fue recientemente conocida y por lo tanto su expresión no había sido detectada por los métodos convencionales de estudio genómico (Knappskog, Myklebust et al., 2011). Los reportes de su expresión indican que tiene un compromiso funcional en la mielopoyesis tanto normal como tumoral, al menos en las etapas finales del proceso de maduración es expresado en las células hematopoyéticas normales. Se ha propuesto que es un candidato a gen supresor de tumor de la transformación de las células mieloides (Pendino, Nguyen et al., 2009; Astori, Fredly et al., 2013).

Su expresión no está restringida al tejido mieloide. Se ha descrito por análisis de las bases de datos que se expresa en forma ubicua en tejidos humanos adultos y embrionarios (Zhang, Wang et al., 2009). En análisis con western-blot de varios extractos proteicos de diferentes órganos, la proteína CXXC5 mostró diferentes niveles de expresión en los tejidos humanos evaluados, encontrándose la expresión más alta en la placenta y la más baja en el cerebro (Pendino, Nguyen et al., 2009). Debido a que la expresión de *CXXC5* no está restringida al tejido mieloide, este gen puede estar involucrado en el desarrollo y/o homeostasis de otros tejidos. Se ha reportado que *CXXC5* participa en el desarrollo del sistema nervioso. Las proteínas morfogenéticas óseas (BMP) influyen en múltiples eventos esenciales durante el desarrollo del cerebro, como diferenciación, proliferación, y migración. Anderson et al encontraron que el silenciamiento de *CXXC5* atenúa la respuesta a la proteína morfogenética de hueso 4 (BMP4) y facilita la respuesta a Wnt3a en células madre neurales, mientras que los

niveles altos de *CXXC5* interfieren con la respuesta a la estimulación Wnt3a en estas mismas células. Sus resultados muestran que *CXXC5* es un modulador de la señalización de Wnt en células madre neurales regulada por BMP4 (Andersson, Sodersten et al., 2009).

Su inducción directa por los retinoides sugiere que puede mediar, al menos en parte, algunos de sus efectos como su acción anti-proliferativa en varios tumores sólidos independientemente de su diferenciación. La expresión de *CXXC5* farmacológicamente inducible por retinoides en diferentes tejidos, puede tener un amplio interés debido a su probable implicación en muchas patologías y procesos de desarrollo (Pendino, Nguyen et al., 2009).

CXXC5 ha sido descrito como supresor de tumor en leucemias, sin embargo, muchos genes han sido previamente observados regulados en forma diferencial entre leucemias y tumores sólidos. En el estudio de Knappskog et al investigaron su patrón de expresión en tumores sólidos derivados de tejidos con orígenes en diferentes líneas germinales, en todos ellos encontraron una sobreexpresión de *CXXC5* en el tejido maligno comparado con el tejido benigno. Sus hallazgos contrastan con los hallazgos previos en líneas celulares de leucemia, donde su expresión estuvo aumentada en el fenotipo no maligno. Sin embargo, muchos genes han sido previamente observados como diferencialmente regulados entre la leucemia y los tumores sólidos. Interesantemente, la desregulación tumoral, vs la desregulación normal de la expresión de *CXXC5* presenta características similares a la desregulación de otros genes importantes en la diferenciación como *ID1* y *MAF*, cuyas sobre o subregulación son requeridas funcionalmente de acuerdo con el contexto celular y el programa de diferenciación, (Knappskog, Myklebust et al., 2011). Estos resultados pueden hacer parte del concepto emergente de que algunos genes de la diferenciación pueden contribuir funcionalmente al desarrollo de neoplasias al ser sobre, o subregulados por mecanismos epigenéticos, antes que por mutaciones de activación, translocaciones o amplificaciones. En contraste con la mayoría de los genes desregulados en cáncer, los genes de diferenciación pueden ser regulados en forma adversa dependiendo del contexto del tejido (Knappskog, Myklebust et al., 2011).

Se conoce poco acerca de los mecanismos moleculares a través de los cuales CXXC5 ejerce su función biológica. Se ha sugerido un vínculo entre su expresión y dos vías de señalización conocidas como desreguladas en tumores: la vía de β-catenina/Wnt, y la vía WT1. También se ha sugerido un vínculo entre CXXC5 y la activación de la proteína quinasa ATM (Ataxia Telangiectasia Mutated) reguladora de la activación transcripcional de p53 (Zhang, Wang et al., 2009; Knappskog, Myklebust et al., 2011). En este aspecto, se ha reportado que CXXC5 es requerido para la activación de ATM en respuesta al daño al DNA, y por tanto para la apoptosis y detención del ciclo celular inducida por activación transcripcional de p53, para lo cual requiere la presencia de p53 en su estado natural, y no en su forma mutada. En respuesta a esto induce la expresión y los efectos biológicos de los genes dependientes de p53 (Zhang, Wang et al., 2009). La localización nuclear de CXXC5 es necesaria para su capacidad de activar p53, y aunque la mutación de los residuos conservados de cisteína del motivo CXXC en dedos de zinc no afecta su localización nuclear, dicha mutación elimina su capacidad de activar p53 y sus efectos corriente-abajo, sugiriendo que este motivo tiene una participación importante en su función biológica. El silenciamiento de *CXXC5* inhibe la fosforilación de ATM y la activación de p53 y detención del ciclo celular en las células MCF7, sin embargo, este silenciamiento no afecta el reclutamiento de ATM a la cromatina inducido por el daño al DNA (Zhang, Wang et al., 2009). El hallazgo de que altos niveles de expresión de *CXXC5* están asociados con p53 “wild-type” puede indicar que la sobreexpresión de *CXXC5* puede sustituir a las mutaciones de p53 como marcador de mal pronóstico en cáncer de mama (Knappskog, Myklebust et al., 2011).

También se ha reportado que CXXC5 regula negativamente la vía de β-catenina/Wnt, así como su blanco transcripcional Tumor de Wilms 1 (WT1). CXXC5 contiene un dominio C-terminal de unión a Dishevelled (Dvl) que facilita su interacción con esta proteína, y es esencial en su función como regulador negativo de la vía β-catenina/Wnt. Esta inhibición de Wnt por *CXXC5* ha sido descrita en tejidos no tumorales. (Lee, Kim et al., 2015).

La evidencia de la función como supresor de tumor de *CXXC5* en LMA ha sido demostrada en relación con que *CXXC5* regula

negativamente la vía de señalización canónica β-catenina/Wnt, y la activación de Wnt ha sido implicada en la transformación leucémica, donde promueve la proliferación y supervivencia de las células leucémicas *in vitro*. De modo que la subregulación de *CXXC5* podría contribuir al desarrollo de leucemias al promover la señalización por Wnt (Kuhnl, Valk et al., 2015).

Sin embargo, en el estudio de Kuhnl no observó interacción de CXXC5 con las proteínas Dvl. Lo que puede explicarse porque en las líneas celulares leucémicas estudiadas *CXXC5* estuvo localizada predominantemente en el núcleo, en concordancia con los análisis *in silico* y los resultados en las células NB4, HeLa, y MCF7. En contraste, Kim et al y Anderson et al encontraron que CXXC5 (y su interacción con Dvl) estuvieron localizados en el citoplasma. De modo que la interacción de CXXC5 con las proteínas Dvl y su importancia en la atenuación de Wnt puede depender del contexto celular. Kim et al demostraron que la capacidad de *CXXC5* para unirse a Dvl fue menos importante para la inhibición de Wnt que la presencia del dominio CXXC, lo que sugiere la existencia de otros mecanismos para dicha inhibición (Kuhnl, Valk et al., 2015).

Los estudios realizados en LMA no han encontrado mutaciones de *CXXC5*. Las alteraciones genéticas de *CXXC5* parecen ser infrecuentes (Astori, Fredly et al., 2013). Además, se ha encontrado evidencia de silenciamiento de *CXXC5* por hipermetilación del promotor por lo que se ha descrito que las modificaciones epigenéticas, así como la regulación transcripcional por factores como GATA2 y WT1 podrían contribuir a la expresión aberrante de *CXXC5* en LMA. Otros estudios han demostrado que *CXXC5* se une al DNA y actúa como activador transcripcional y también como represor. Además, se ha demostrado que el parálogo de *CXXC5, CXXC4* se une a DNA rico en sitios CpG no metilados e interactúa con TET2, y se ha postulado que *CXXC5* tenga una función similar (Kuhnl, Valk et al., 2015).

En un estudio, se observó una amplia variación en la expresión de *CXXC5* en células primarias de variantes no-promielocíticas de LMA. Tras analizar cinco poblaciones diferentes de pacientes se encontró asociación entre alta expresión de *CXXC5* y disminución de la supervivencia. Estas observaciones confirman la hipótesis que la alta expresión de *CXXC5* está asociada con un pronóstico adverso (Astori,

Fredly et al., 2013), una conclusión similar a la reportada previamente en pacientes con cáncer de mama (Knappskog, Myklebust et al., 2011).

Sus estudios de apoptosis, realizados en células de LMA, sustentan la hipótesis de que *CXXC5* es importante para la regulación de la viabilidad/apoptosis y que participa como mediador en la actividad anti-apoptótica. Llevándolos a proponer que la inhibición terapéutica de *CXXC5* sea considerada para el tratamiento de la LMA de alto riesgo (Astori, Fredly et al., 2013).

No se conocen los mecanismos moleculares que determinan la actividad proapoptótica del silenciamiento de *CXXC5* en la LMA. Las observaciones en algunos tipos celulares como neuronas y células renales en desarrollo, sugieren que *WT1* induce expresión de *CXXC5* y por lo tanto subregula la vía de señalización β-catenina-Wnt. La correlación entre la expresión de WT1 y CXXC5 puede sugerir que hay una señal cruzada entre estas dos moléculas también en células de LMA. Sin embargo, la vía, β-catenina-Wnt puede estar activada en forma constitutiva en las células de LMA y esta activación parece mediar efectos antiapoptóticos, de modo que el efecto anti-apoptótico de CXXC5 en las células de LMA probablemente es mediado por mecanismos distintos a la subregulación de la señalización pro-apoptótica inducida por la vía β-catenina-Wnt (Astori, Fredly et al., 2013).

CXXC5 también ha sido predicho como un parálogo de otro factor que contiene el dominio CXXC llamado Idax (*CXXC4*). Idax fue identificado en un tamizaje para proteínas que interactúan con el dominio PDZ del factor de señalización intracelular Dishevelled (Dvl). Dvl es una proteína predominantemente citoplasmática que actúa como un intermediario en la señalización canónica de Wnt. Mediante ensayos transcripcionales se encontró que Idax inhibe la señalización canónica de Wnt. Un modelo de la secuencia del dominio de Idax que interactúa con Dvl ha sido generado y esta secuencia muestra similaridad del 100% a la secuencia en CXXC5. Para determinar si la interacción de CXXC5 y Dvl ocurre en el núcleo o en el citoplasma, Anderson et al investigaron la localización subcelular de CXXC5 y Dvl, su estudio reveló que CXXC5 localiza tanto en el núcleo como en el citoplasma. Estos resultados indican que CXXC5 y Dvl2 están localizadas muy cercanas, reforzando la sugerencia de que hay una asociación física

específica entre ellas, pero, mientras Idax tiene una localización preferencialmente citoplasmática, CXXC5 es predominantemente nuclear. Sería de interés investigar si Idax y CXXC5 funcionan en forma sinérgica, complementaria, o como antagonistas. (Andersson, Sodersten et al., 2009).

La participación de *CXXC5* en la carcinogénesis prostática no ha sido descrita, en este estudio se buscó determinar el patrón de expresión de *CXXC5*, tanto a nivel del mRNA y a nivel de proteína, en tejido prostático benigno y maligno, y en algunas lesiones prostáticas, como PIA y PIN.

Materiales y métodos

Muestras

Las biopsias de tejido prostático fueron tomadas de pacientes referidos al servicio de Radiología del Hospital Universitario del Caribe para biopsia trans-rectal de próstata eco-dirigida por sospecha de adenocarcinoma prostático, sin tratamiento previo de quimioterapia u hormonoterapia, quienes fueron invitados a participar en el estudio y firmaron un consentimiento informado. Las muestras de tejido fueron recolectadas en los departamentos de Radiología y Patología, y los datos clínicos fueron obtenidos de los registros de los mismos departamentos del Hospital Universitario del Caribe de acuerdo con los lineamientos institucionales.

Biopsias de tejido prostático

Las biopsias fueron tomadas por un médico radiólogo experimentado usando una pistola de biopsia (Anvotech®) y una aguja Tru-Cut® calibre 18 (Carefusion, UK). Bajo visión ecográfica con un equipo Sonosite Titan® (Fujifilm Sonosite Inc. USA) con transductor transrectal. Siguiendo el protocolo de rutina, los pacientes recibieron profilaxis antibiótica por vía oral con 500 mg diarios de Ciprofloxacina durante diez días, empezando tres días antes del procedimiento, hasta siete días después del mismo, el agente anestésico usado fue lidocaína tópica. A los pacientes sin lesiones hipoecoicas en el tejido prostático se les tomaron biopsias prostáticas por octantes, y a los

que presentaron lesiones hipoecoicas en el tejido prostático se les tomaron biopsias prostáticas adicionales sitio-específicas. En general fueron tomados entre ocho y doce cilindros de tejido prostático de aproximadamente un centímetro de longitud de la zona periférica de la glándula y de los nódulos sospechosos.

A cada paciente participante sometido a biopsia transrectal guiada por ultrasonido se le tomó una muestra de tejido prostático para análisis de expresión génica. Una biopsia en espejo de los nódulos sospechosos fue tomada en los casos en los que éstos estaban presentes, y en caso contrario la biopsia fue tomada en espejo de una de las zonas previamente biopsiadas de la zona periférica.

Las muestras de tejido obtenidas para estudio histológico fueron fijadas en formalina al 10%, procesadas y sometidas a coloración histológica con HE de acuerdo con el protocolo de rutina. Los cortes fueron evaluados por un Patólogo del hospital para su respectivo diagnóstico histopatológico, los casos de adenocarcinoma fueron categorizados usando el sistema de Gleason. Posteriormente los especímenes de biopsias fueron clasificados en tres grupos: tejido prostático benigno, adenocarcinoma prostático de bajo grado (casos con Gleason 7 con patrón primario 3, o Gleason < 6), y adenocarcinoma prostático de alto grado (casos con Gleason 7 con patrón primario 4, o Gleason > 8), basado en el respectivo reporte de patología de cada paciente, y adicionalmente confirmado por el estudio histológico de los cilindros de biopsia tomados de la misma zona durante el procedimiento de la biopsia.

Las muestras de tejido prostático para determinación de expresión a nivel de transcritos fueron seleccionadas de grupos homogéneos de pacientes dentro de las mismas tres categorías: tejido prostático benigno, adenocarcinoma prostático de bajo grado y adenocarcinoma prostático de alto grado. Para lo cual se tuvieron en cuenta además del diagnóstico histopatológico, los siguientes criterios: edad < 75 años y para los casos de adenocarcinoma un porcentaje de tumor en la biopsia >60%. Se incluyeron en total 65 muestras de biopsias de próstata, 1 por paciente, formando tres grupos así: 24 muestras con tejido prostático benigno, 20 muestras con adenocarcinoma prostático de bajo grado, y 21 muestras con adenocarcinoma prostático de alto grado. Para preservar la integridad del RNA, los especímenes de biopsia

de tejido prostático fueron colocados inmediatamente en RNAlater® (Life Technologies) en la sala de procedimientos, almacenados toda la noche a 4°C y luego congelados a −80°C hasta su procesamiento.

Muestras de tejido prostático para estudio de expresión de *CXXC5* a nivel de proteína

La expresión génica a nivel de proteína mediante inmunohistoquímica se investigó inicialmente en tejidos fijados en formalina e incluidos en parafina (FFPE, del inglés: formalin-fixed, paraffin-embeded), de especímenes de prostatectomía radical y resección transuretral de la próstata, de un grupo de 62 pacientes con diagnóstico de adenocarcinoma prostático (n = 50) o HPB (n = 12), y un rango de edad entre 50 y 81 años (media= 69.5 años). Los bloques de tejido fueron obtenidos de los archivos del Departamento de Patología del Hospital Universitario del Caribe, Cartagena, Colombia, de pacientes con diagnóstico de adenocarcinoma prostático localizado, o con HPB, quienes fueron sometidos a resección quirúrgica como tratamiento inicial. Todo el material fue recolectado en forma anónima y los datos igualmente analizados anónimamente.

Los cortes de estos tejidos coloreados con H&E fueron examinados para determinar la presencia de tejido prostático benigno, PIA, PIN, y adenocarcinoma. Los tejidos con adenocarcinoma fueron clasificados de acuerdo con la escala de Gleason (Humphrey, 2004; Epstein, Allsbrook et al., 2005). La presencia de PIA en sus dos formas: SA y PAH, fue evaluada de acuerdo con las definiciones morfológicas establecidas por el “Working Group Classification of Focal Prostate Atrophy Lesions” (De Marzo, Platz et al., 2006). Se identificó la presencia de PIN usando los criterios definidos por Bostwick et.al. (Bostwick, Liu et al., 2004).

Un grupo de 17 tejidos de especímenes de prostatectomía que presentaban en forma simultánea tejido prostático benigno, PIA, PIN, y adenocarcinoma prostático, fue seleccionado para la evaluación de la expresión proteica de *CXXC5* a través de las lesiones.

Extracción de RNA

Para la extracción de RNA, el tejido prostático fue descongelado a temperatura ambiente, se removió el exceso de RNAlater® y las muestras

fueron sumergidas en forma inmediata en 700 µL de solución de lisis (TRI-Reagent; Ambion®), y homogenizadas con un TissueRuptor® (Qiagen, USA) a máxima velocidad durante 1.30 min, luego, se adicionaron 300 µL de Tri-Reagent y se homogenizó suavemente por 30 segundos. Con el tejido completamente homogenizado, se procedió a centrifugar la suspensión a 12.000 g durante 1 min a 4ºC. Finalmente, todo el sobrenadante fue transferido a un nuevo tubo (1.5 ml) y se dejó en reposo por 5 minutos a temperatura ambiente. Al finalizar este tiempo, se le agregaron 200 µL de cloroformo y se agitó vigorosamente por 15 segundos para luego dejarlo en reposo por 2-15 min a temperatura ambiente.

La mezcla resultante fue centrifugada a 12.000 g por 15 minutos a 4.0 ºC, con la centrifugación se obtuvo la fase acuosa superior incolora (conteniendo el RNA), la cual fue transferida a un tubo de 1.5 mL, para luego adicionarle 500 µL de isopropanol, se dejó en reposo por 5-10 min a temperatura ambiente, y nuevamente se centrifugó a 12.000 xg por 10 min a 4.0 ºC. El RNA precipitado en el fondo del tubo se dejó secar al aire sobre papel absorbente por 5-10 min, y, finalmente, el RNA total fue re-suspendido con 50 µL de agua libre de RNasa, llevado a calentamiento en baño serológico por 5 min a 65 ºC, y almacenado a -80 ºC, hasta su posterior utilización. La concentración y pureza del RNA total fueron medidas por espectrofotometría calculando el cociente entre las absorbancias de 260/280 usando Nanodrop® (Thermo Scientific, Wilmington, DE).

Síntesis de cDNA

La reacción se llevó a cabo en dos etapas: primero la eliminación del DNA genómico y luego la reacción de transcripción reversa. Para eliminar cualquier contaminación de DNA genómico, 1 µg de RNA total fue incubado con Genomic DNA Wipeout Buffer® Qiagen) por 2 minutos a 42°C, luego fue sometido a transcripción reversa en cDNA en un volumen de reacción de 20-µL, usando el estuche comercial QuantiTect Reverse Transcriptase® (Qiagen) que contiene una mezcla de cebadores oligo-dT y cebadores aleatorios. Las muestras fueron incubadas a 42°C por 15 minutos, seguida de inactivación a 95°C por 3 minutos y almacenadas a -20°C.

PCR cuantitativa en tiempo real

Las reacciones de RT-qPCR para cada muestra fueron realizadas en duplicado en platos de PCR de 48-pozos ópticos (Applied Biosystems), en un termociclador StepOne® (Applied Biosystems), usando el estuche comercial QuantiTect® SYBR® Green PCR Master Mix (Qiagen). Para cada ensayo las mezclas de reacción fueron preparadas en hielo, conteniendo 1.5 µL de cDNA, 10 µL de QuantiTect SYBR Green PCR Master Mix® (2X) (Qiagen, USA), 1 µL de los correspondientes cebadores forward y reverse (0.25 µL), y agua pura hasta un volumen final de 20 µL. Las condiciones de corrida incluyeron un paso inicial de desnaturalización a 95 °C por 15 min (activación de la HotStarTaq DNA Polimerasa), seguido de 45 ciclos de amplificación a 94 °C por 15 s, 60 °C por 30 s y 72 °C por 30s. Se incluyeron controles negativos (control sin muestra y control negativo de la transcriptasa reversa). Se realizaron curva de fusión finales para determinar la especificidad de la amplificación.

Análisis de expresión génica a nivel de transcritos de *CXXC5*, en tejido prostático benigno y adenocarcinoma prostático

A partir de los cDNA obtenidos del total de 65 muestras de tejido prostático, que incluyeron 24 biopsias con tejido prostático benigno y 41 biopsias con adenocarcinoma prostático: 20 biopsias con adenocarcinoma prostático de bajo grado y 21 biopsias con adenocarcinoma prostático de alto grado, respectivamente, se llevó a cabo el análisis de la expresión génica a nivel de transcritos del gen *CXXC5*, mediante RT-qPCR RT-qPCR. El cDNA fue usado para el análisis de expresión, mediante PCR RT -qPCR, utilizando cebadores previamente diseñados para *CXXC5* (Forward: 5'GGTGGACAAAAGCAACCCTA3' Reverse: 5'TCAGCATCTCTGTGGACTGC3'), y β-*actina* (Forward: 5'AGAAAATCTGGCACCACACC3' Reverse: 5'GGGGTGTTGAAGGT CTCAAA3').

La cuantificación relativa de la expresión de mRNA para *CXXC5* fue calculada con el software Sequence Detection System 2.1 (Applied Biosystems), usando el método comparativo CT (2-ΔΔCT). Los niveles de expresión para *CXXC5* fueron normalizados a los niveles de expresión del gen de referencia β-*actina*. Los niveles de transcritos en el grupo de tejido prostático benigno fueron comparados con los niveles

en el grupo de adenocarcinoma prostático, luego fueron comparados también con los niveles de transcritos en el grupo de adenocarcinoma prostático de bajo grado y el grupo de adenocarcinoma prostático de alto grado.

Los valores de “fold-change” fueron calculados usando 2-ΔΔCT. Para los “fold-changes” <1, el resultado inverso negativo fue reportado como disminución en el “fold-change”. Los valores p fueron calculados usando la prueba estadística no paramétrica Mann Whitney comparando los “fold-changes” entre el grupo con adenocarcinoma prostático en relación con el grupo con tejido prostático benigno, y entre los grupos con adenocarcinoma prostático de bajo grado y adenocarcinoma prostático de alto grado, en relación con el grupo con tejido prostático benigno. El análisis estadístico y las gráficas se realizaron con el software GraphPad Prism® v5.0 (GraphPad Software Inc, San Diego, CA, USA), y un valor p <0.05 fue considerado estadísticamente significativo.

Procedimiento de inmunohistoquímica para detección de expresión de *CXXC5* a nivel de proteína

A los bloques de tejido prostático se les tomaron cortes seriados que fueron sometidos a técnica de inmunohistoquímica, usando anticuerpos dirigidos contra la proteína CXXC5 para determinar su expresión en tejido prostático benigno, PIA, PIN, y adenocarcinoma prostático.

La expresión de CXXC5 fue detectada por inmunohistoquímica en cortes seriados adicionales de 4-µm de espesor, que fueron montados en láminas Superfrost Plus adhesión® (Lomb Scientific, Sydney, Australia) y calentados en horno convencional a 60°C por 45 minutes. Los cortes fueron desparafinizados en xilol y rehidratados en alcohol de acuerdo con los procedimientos de rutina. Fueron colocados en olla de Pascal e inmersos en buffer citrato 10mM (pH 6.0) durante 30 minutos para recuperación de los epítopes. Posteriormente fueron incubados en Hydrogen peroxide block y con Protein Block (abcam®, Cambridge, MA, USA), e incubados con anticuerpo anti-CXXC5 rabbit/IgG, polyclonal, ab133191 (abcam®, Cambridge, MA, USA) a una dilución de 1:200, a 4°C durante toda la noche. El estuche comercial EXPOSE Mouse and Rabbit Specific HRP/DAB Detection IHC® (abcam®, Cambridge, MA,

USA) que usa DAB (3-3'-diamino-benzidine) para detectar la unión del anticuerpo fue usado de acuerdo con las instrucciones del fabricante, Los tejidos fueron contrateñidos con hematoxilina, deshidratados, y montados. En cada ensayo se incluyó un corte de tejido prostático como control negativo que fue incubado sin el anticuerpo primario, y un corte de tejido pancreático como control positivo, de acuerdo con las recomendaciones del fabricante.

Evaluación de inmunohistoquímica en cortes de tejido prostático

Los cortes de tejido teñidos con cada anticuerpo fueron evaluados con microscopio óptico Nikon Eclipse 400® conectado a cámara digital Nikon DS-Fi1® (Nikon, Japan), las imágenes fueron analizadas y capturadas con magnificación final de 40X, 100X y 400X, usando el software NIS-Elements-3.0® (Nikon, Japan), determinando un valor individual para el anticuerpo utilizado, en cada una de las lesiones estudiadas.

La intensidad de la tinción fue evaluada por separado en tejido prostático benigno, PIA, PIN y adenocarcinoma, usando el H-Score (histo-score), que toma en consideración la intensidad de la tinción y el porcentaje de células positivas, obteniendo valores entre 0 y 300: Fueron elegidos al azar 10 campos microscópicos a magnificación de 100X, la intensidad de la tinción en las células epiteliales luminales benignas y en las células tumorales fue graduada como 0, 1, 2, o 3, correspondientes a tinción negativa, leve, moderada, y fuerte respectivamente. Fueron contadas el número total de células en cada campo y el número de células teñidas en cada nivel de intensidad de tinción. Se calculó el porcentaje promedio de células positivas, y se aplicó la siguiente formula: H-score = (% de células teñidas en categoría 1 x 1) + (% de células teñidas en categoría 2 x 2) + (% de células teñidas en categoría 3 x 3) (Dolcet, Llobet et al., 2005).

Los valores de H-score obtenidos en tejido prostático benigno y en adenocarcinoma prostático fueron comparados entre sí por medio de prueba t. Los valores de H-score obtenidos en tejido prostático benigno, PIA, PIN y adenocarcinoma prostático fueron comparados usando la prueba ANOVA. Para ambos tipos de análisis se usaron pruebas no paramétricas cuando los datos no tuvieron una distribución normal.

Los niveles de expresión de CXXC5 fueron también comparados entre los casos con adenocarcinoma prostático de bajo grado y los casos con adenocarcinoma prostático de alto grado, usando prueba t y pruebas no paramétricas, mediante el software GraphPad Prisma® v 5.00 (GraphPad Software Inc, San Diego, CA). Se consideró un valor $p < 0.05$ como estadísticamente significativo.

Diseño y construcción de microarreglo de tejido prostático (TMA, Tissue Microarray)

Para validar la expresión de *CXXC5*, se evaluó su expresión *in situ* a nivel de transcritos, y a nivel de proteína, en una cohorte independiente de pacientes (n=47), mediante un microarreglo de tejido prostático. En la construcción del TMA se usaron tejidos FFPE de especímenes de prostatectomía radical, RTU y prostatectomía transvesical, obtenidos del archivo del Departamento de Patología del Hospital Universitario del Caribe, de pacientes con diagnóstico de HPB y adenocarcinoma prostático, quienes fueron sometidos a procedimiento quirúrgico, sin tratamientos previos.

El diseño y fabricación del TMA se hizo usando el programa TMAJ® en el laboratorio De Marzo Lab., en el Sidney Kimmel Cancer Comprehensive Center, Johns Hopkins University (Baltimore, MD, USA).

Para comprobar la antigenicidad de los tejidos escogidos se llevó a cabo inicialmente tinción de inmunohistoquímica con el anticuerpo Ki67: Los cortes seriados de 4 um de espesor del tejido prostático montados en láminas Superfrost Plus adhesión® (Lomb Scientific, Sydney, Australia), fueron calentados a 60°C por 15 minutos, desparafinizados en xilol y rehidratados en alcohol de acuerdo con los procedimientos de rutina. Fueron colocados en vapor inmersos en buffer citrato 10mM (pH 6.0), durante 45 minutos para recuperación antigénica. Posteriormente fueron incubados con un anticuerpo monoclonal Ki67 Mouse (ZYMED®), a una dilución de 1:4000, durante toda la noche, a temperatura de 4°C. Tras lo cual el anticuerpo secundario, Poly-HRP anti-Mouse IgG® fue incubado durante 30 minutos a temperatura ambiente, y la unión del mismo fue detectada usando DAB Plus Chromogen® (3-3'-diamino-benzidine).

Para detectar la expresión de p27 se llevó a cabo procedimiento similar de IHQ: Los cortes seriados de 4 um de espesor del tejido prostático fueron montados en láminas Superfrost Plus adhesión® (Lomb Scientific, Sydney, Australia), calentados a 60°C por 15 minutos, desparafinizados en xilol y rehidratados en alcohol de acuerdo con los procedimientos de rutina. Fueron colocados en vapor inmersos en buffer citrato 10mM (pH 6.0) durante 25 minutos para recuperación antigénica. Posteriormente, fueron incubados con un anticuerpo monoclonal p27 BD/Transduction -20®, a una dilución de 1:1000, durante 45 minutos, a temperatura ambiente. Tras lo cual el anticuerpo secundario, Poly-HRP anti-Mouse IgG® fue incubado durante 30 minutos a temperatura ambiente, y la unión de este fue detectada usando DAB Plus Chromogen® (3-3'-diamino-benzidine). Todos los tejidos fueron contra teñidos con hematoxilina, deshidratados, y montados. Los controles negativos fueron incubados sin anticuerpo primario. Los controles positivos fueron incluidos para cada anticuerpo de acuerdo con las recomendaciones del fabricante. Los tejidos mostraron tinción fuertemente positiva para p27 y para Ki67 en las células en proliferación, con lo cual se confirmó su antigenicidad y se continuó con el diseño y la elaboración del TMA (Figuras 12, 13).

Una vez seleccionados los casos, se realizó una revisión patológica de los cortes coloreados con H&E de los bloques donantes, para determinar la presencia de las lesiones de interés, seleccionando áreas representativas de cada lesión. Para cada caso se utilizaron hasta cinco cilindros de tejido de 0.6 mm de diámetro conteniendo adenocarcinoma prostático, PIN, PIA o tejido prostático benigno, este último fue seleccionado de áreas distantes por más de 3 mm de las zonas con las lesiones de interés. Las áreas seleccionadas fueron extraídas de cada bloque donante para la construcción del TMA, de acuerdo con la técnica descrita previamente, hasta terminar la construcción del bloque con el TMA (Fedor y De Marzo, 2005). Posteriormente, se tomaron cortes de 4 um del bloque del TMA. Un corte inicial fue coloreado con H&E, usado para verificar cada cilindro de tejido de acuerdo con el diseño previo realizado en el software TMAJ®. Todo el proceso fue llevado a cabo en el Johns Hopkins University Oncology Tissue Services Core, Regional Oncology Research Center (Baltimore, MD, USA). La Tabla 8 muestra el número de cilindros de tejido por cada lesión incluidos en el TMA.

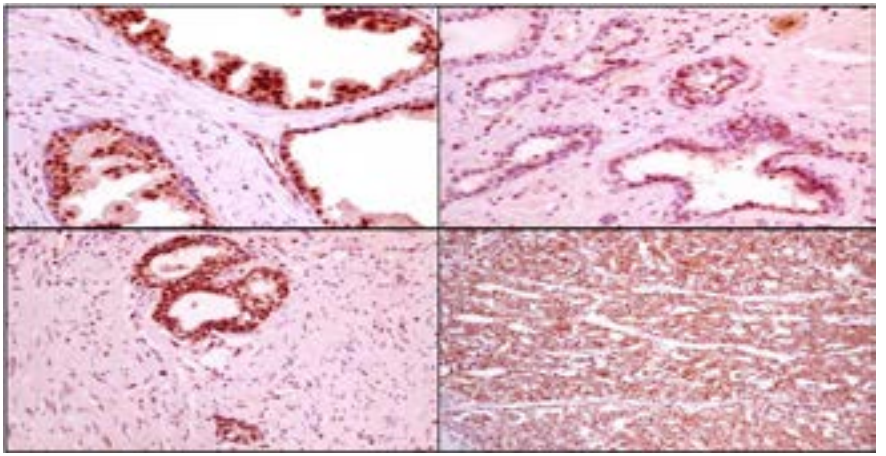

Figura 12. Tinción positiva para p27 en tejido prostático benigno y adenocarcinoma prostático. Todos los recuadros: ejemplos de especímenes de tejido prostático seleccionados para elaboración del TMA, sometidos previamente a IHQ con p27 para comprobar su antigenicidad, IHQ, 100X. Fotografías tomadas en Johns Hopkins University, Sidney Kimmel Comprehensive Cancer Center (Baltimore, MD, USA).

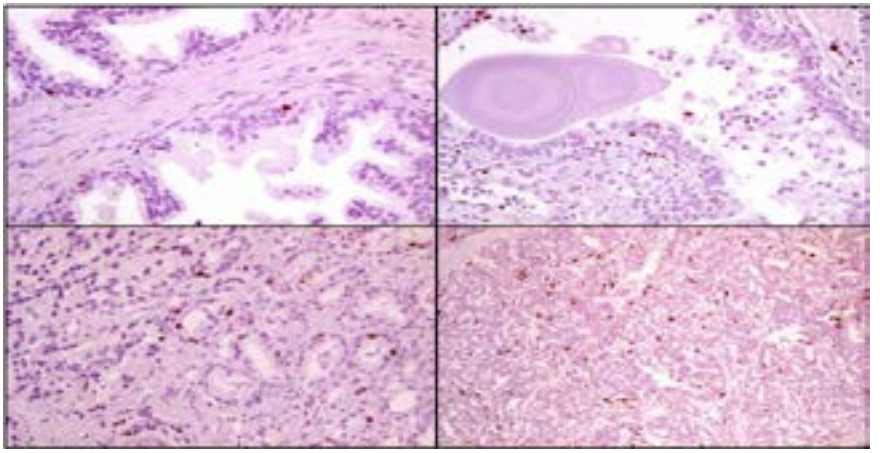

Figura 13. Tinción positiva para Ki67 en tejido prostático benigno y adenocarcinoma prostático. Todos los recuadros: ejemplos de especímenes de tejido prostático seleccionados para elaboración del TMA, sometidos previamente a IHQ con Ki67 para comprobar su antigenicidad, IHQ, 100X. Fotografías tomadas en Johns Hopkins University, Sidney Kimmel Comprehensive Cancer Center (Baltimore, MD, USA).

Tabla 8. Número de cilindros de tejido por cada lesión, representados en el TMA.

Tejido/Lesión	Número de cilindros
Tejido Prostático Benigno	78
PIA	102
PIN	58
Adenocarcinoma prostático	143

Procesamiento del TMA para estudio de expresión *in situ* de mRNA de *CXXC5* por hibridación cromogénica *in situ* (CISH)

Para evaluar la expresión de mRNA del gen *CXXC5* en las muestras de tejido prostático humano incluidas en el TMA, se llevaron a cabo ensayos de hibridación cromogénica *in situ* (CISH, del inglés: Chromogenic *In Situ* Hibridization), usando RNAscope® 2.5 HD Brown ISH. Los ensayos se llevaron a cabo a través de un servicio técnico realizado en el laboratorio de Advanced Cell Diagnostics (ACD, USA).

Se usaron las condiciones estándar del protocolo del ensayo RNAscope 2.5 HD Brown®, con las siguientes condiciones pretratamiento: Recuperación de blancos: 15 minutos a 95°C. Proteasa Plus: 30 minutos a 40°C. Los cortes del TMA de 5 micras de espesor fueron desparafinizados en xilol, seguidos por deshidratación en una serie de etanol. Las láminas fueron incubadas en buffer citrato (10 nmol/L, pH 6), mantenidas a temperatura de 100°C a 103°C usando un plato caliente durante 15 minutos, enjuagadas en agua desionizada; e inmediatamente tratadas con 10 mg/mL de proteasa (Sigma-Aldrich®, St. Louis, MO) a 40°C, durante 30 minutos, en un horno de hibridación HybEZ® (Advanced Cell Diagnostics, Hayward, CA).

La hibridación con las sondas blanco, el preamplificador, el amplificador, la sonda marcada y la detección cromogénica fueron hechas secuencialmente a 40°C, con las siguientes soluciones: sonda blanco en buffer de hibridación A, por 3 horas; preamplificador en buffer de hibridación B, por 30 minutos; amplificador en buffer de hibridación B a 40°C, por 15 minutos; y sonda marcada en buffer de hibridación C, por 15 minutos. Después de cada paso de hibridación las láminas fueron lavadas tres veces con buffer de lavado a temperatura

ambiente. Se realizó la detección cromogénica usando DAB seguido por contratinción con hematoxilina.

Para asegurar que los ensayos fuesen interpretables, se realizaron ensayos paralelos con controles positivos y negativos. Se usó el gen endógeno constitutivo *Hs-PPIB* (human Peptidylprolyl Isomerase B) como control positivo para evaluar tanto la calidad e integridad del RNA de los tejidos, como el procedimiento del ensayo. Se consideró adecuada una tinción positiva con señales fácilmente visibles bajo microscopio con lente objetivo 10X. El gen bacteriano *dapB* (dihydrodipicolinate reductase) se usó como control negativo para medir la señal de fondo.

Para determinar que la tinción fue satisfactoria se comparó la expresión de los genes blanco con los controles negativo (*dapB*) y positivo (*PPIB*). En los ensayos fueron corridas tres láminas del TMA de tejido prostático: una para el gen diana (*CXXC5*), una para el control positivo: *Hs-PPIB*, y una para el control negativo: gen bacteriano *dapB*. Se llevó a cabo optimización para establecer la mejor relación señal-ruido.

Evaluación de CISH de *CXXC5* en TMA de tejido prostático

RNAscope detecta moléculas individuales de RNA que aparecen como puntos delimitados. Los datos de la tinción fueron registrados de acuerdo con la presencia y cantidad de la tinción punteada a nivel nuclear y citoplasmático, y de acuerdo con la intensidad de la señal.

El puntaje fue determinado contando el número de puntos por célula, el cual se correlaciona con el número de copias de RNA mensajero. Para evaluar los resultados de la tinción se usó un método semi-cuantitativo. El conteo se realizó a un aumento de 100X en un microscopio Eclipse 400, conectado a una cámara DS-Fi1 con el software NIS-Elements-3.01 (Nikon®, Japan). Se contó el número de puntos por célula en diferentes campos de tejido prostático benigno, con PIA, con PIN y en áreas de tumor.

Los parámetros usados fueron 0: Ausencia de tinción o <1 punto/ 10 células. 1: 1-3 puntos/célula, 2: 4-9 puntos/célula, ningún o muy pocos agregados de puntos, 3: 10-15 puntos/célula y <10% puntos

formando agregados, 4: >15 puntos/célula y >10% de los puntos están formando agregados. Si <5% de las células tenía un puntaje 1 y >95% de las células tenía puntaje de 0, se asignó un puntaje de 0. Si 5-30% de las células tenían puntaje 1 y >70% de las células tenían puntaje 0, se asignó un puntaje de 0.5.

Evaluación de Inmunohistoquímica de CXXC5 en TMA de tejido prostático

Se usaron cortes de 4 um del bloque del TMA para determinar por inmunohistoquímica, la expresión de la proteína CXXC5 en las muestras de adenocarcinoma prostático, PIN, PIA, y tejido prostático benigno, incluidas en el TMA. Para esto se siguió el mismo protocolo usado para la inmunohistoquímica de los bloques de tejido.

Los niveles de expresión en el TMA fueron determinados en la misma forma descrita, la inmunotinción fue medida por evaluación microscópica del porcentaje de células epiteliales luminales en cada lesión, obteniendo un H-score para cada lesión de cada caso representado en el TMA. Los valores de H-score se compararon entre los grupos usando prueba t, prueba ANOVA, y pruebas no paramétricas para los datos que no tuvieron una distribución normal, usando el software GraphPad Prisma® v 5.00 (GraphPad Software Inc, San Diego, CA). Se consideró un valor $p < 0.05$ como estadísticamente significativo.

Resultados

Expresión de *CXXC5* a nivel de transcritos en biopsias de próstata con tejido prostático benigno y adenocarcinoma prostático

Los resultados del estudio previo de nuestro grupo comparando la expresión entre líneas celulares de adenocarcinoma prostático y línea celular epitelial prostática no tumoral, reportaron niveles medios de expresión de *CXXC5* significativamente más bajos en la línea celular no tumoral PWR-1E en comparación con las líneas celulares de adenocarcinoma prostático: LNCaP (Fold-change: 10.479, p=0.001), y PC3 (Fold-change: 2.806, p = 0.014) (Bettín, Reyes et al., 2016).

Para caracterizar la expresión del gen *CXXC5* en tejido prostático benigno y con adenocarcinoma prostático, se estudió, mediante RT - qPCR, la expresión de mRNA de *CXXC5* en biopsias de pacientes diagnosticadas como tejido prostático benigno, o como adenocarcinoma prostático.

Su expresión fue evaluada en un total de 65 muestras de tejido prostático, compuestas por 24 biopsias con tejido prostático benigno, y 41 biopsias con adenocarcinoma prostático que incluyeron: 20 biopsias con adenocarcinoma prostático de bajo grado, y 21 biopsias con adenocarcinoma prostático de alto grado, respectivamente.

Los niveles de expresión de *CXXC5* fueron significativamente más altos en las biopsias con adenocarcinoma prostático en general, comparadas con las biopsias con tejido prostático benigno (p=0.036, Mann-Whitney U). Cuando se agruparon las biopsias de próstata en tejido prostático benigno, adenocarcinoma prostático de bajo grado y adenocarcinoma prostático de alto grado, los niveles de expresión de *CXXC5* fueron significativamente más altos en el grupo de muestras con adenocarcinoma prostático de bajo grado en relación con el grupo de biopsias con tejido prostático benigno (p = 0.034; Mann-Whitney U).

De modo que el gen *CXXC5* fue expresado en forma diferencial a nivel de transcritos en las biopsias con adenocarcinoma prostático comparado con las biopsias con tejido prostático benigno, y en las biopsias con adenocarcinoma prostático de bajo grado en comparación con las biopsias con tejido prostático benigno. (Tabla 9 A; Figura 13). También hubo una tendencia a mayor expresión de *CXXC5* en las biopsias con adenocarcinoma prostático de alto grado comparadas con las biopsias con tejido prostático benigno, sin embargo, la diferencia no alcanzó un nivel de significancia estadística (p=0.148, Mann-Whitney U), tal vez debido a heterogeneidad en la expresión de *CXXC5* en estas muestras. (Tabla 9 B; Figura 14).

Expresión de *CXXC5* a nivel de proteína en tejido prostático benigno, PIA, PIN y adenocarcinoma prostático

La expresión de la proteína CXXC5 en el adenocarcinoma prostático fue evaluada mediante tinción inmunohistoquímica.

Se determinó inicialmente la expresión en tejidos obtenidos de especímenes de prostatectomía de 62 pacientes (adenocarcinoma prostático=50, HPB=12) con edades entre 50 y 81 (Media = 69.5) años. Dentro de las 50 muestras de adenocarcinoma prostático, se evaluó la tinción inmunohistoquímica en 20 casos de adenocarcinomas de bajo grado, y en 30 casos de adenocarcinoma de alto grado, los cuales fueron clasificados de acuerdo con el sistema de Gleason.

La expresión de la proteína CXXC5 se encontró aumentada en forma significativa en las células epiteliales cancerosas, comparadas con las células epiteliales benignas (Figura 15A). La tinción para CXXC5 fue débil en el tejido prostático benigno (Figura 15B), pero fue fuerte en el adenocarcinoma prostático (Figura 15C), donde se observó tanto en el citoplasma como en el núcleo de las células tumorales.

La determinación de la intensidad y extensión de la tinción se hizo usando el método del H-score, obteniendo un valor promedio de H-score de 139.3 (95% CI: 125-153.6), en las células epiteliales luminales benignas (de las glándulas benignas presentes tanto en los especímenes con hiperplasia prostática como en los especímenes con cáncer), mientras que este puntaje tuvo un valor promedio de 239.3 (95% CI: 227.3-251.2), en las células tumorales ($p < 0.0001$, prueba t).

Hubo 30 casos en los que se estudiaron muestras de tejido prostático benigno y tejido tumoral del mismo paciente, para estos casos la intensidad de la inmunotinción fue más fuerte en los acinos malignos que en los acinos benignos, ($p<0.001$, $n=30$). Mostrando que la expresión de CXXC5 estuvo incrementada en forma significativa en las células de adenocarcinoma, comparadas con las células epiteliales benignas.

Dentro del grupo de casos con cáncer, no se encontró una diferencia significativa ($p= 0,235$, prueba t) en la expresión de CXXC5 entre los tumores de bajo grado (230.6, 95% CI: 210.1-251, $n = 20$), y los tumores de alto grado (245,1, 95% CI: 229,9-260,2, $n =30$), clasificados de acuerdo con el sistema de Gleason (Figura 16).

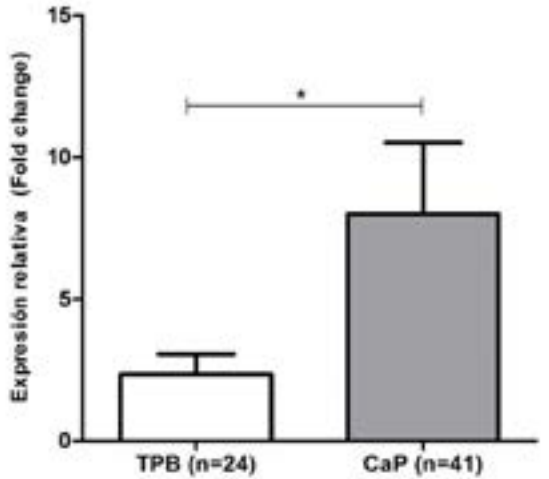

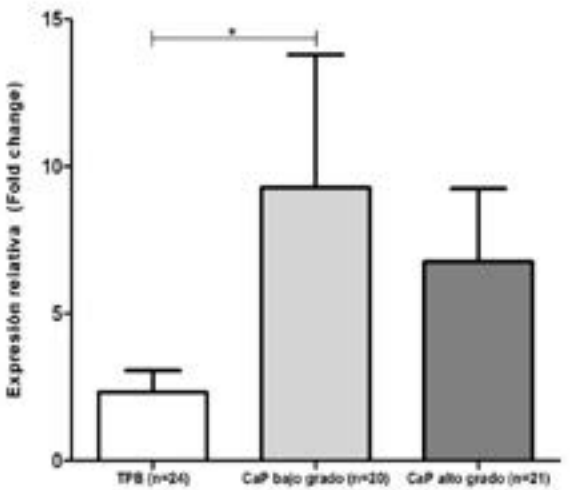

Figura 14. Niveles de transcritos de *CXXC5* en tejido prostático benigno y en adenocarcinoma prostático. Los niveles de transcritos de *CXXC5* fueron cuantificados por RT-qPCR en tejido prostático de biopsias diagnosticadas como tejido prostático benigno (n=24), adenocarcinoma prostático de bajo grado (n=20), o adenocarcinoma prostático de alto grado (n=21). El "fold change" positivo indica sobre-expresión de transcritos de *CXXC5* con relación al gen constitutivo en cada grupo de pacientes. * valor p, prueba U Mann-Whitney.

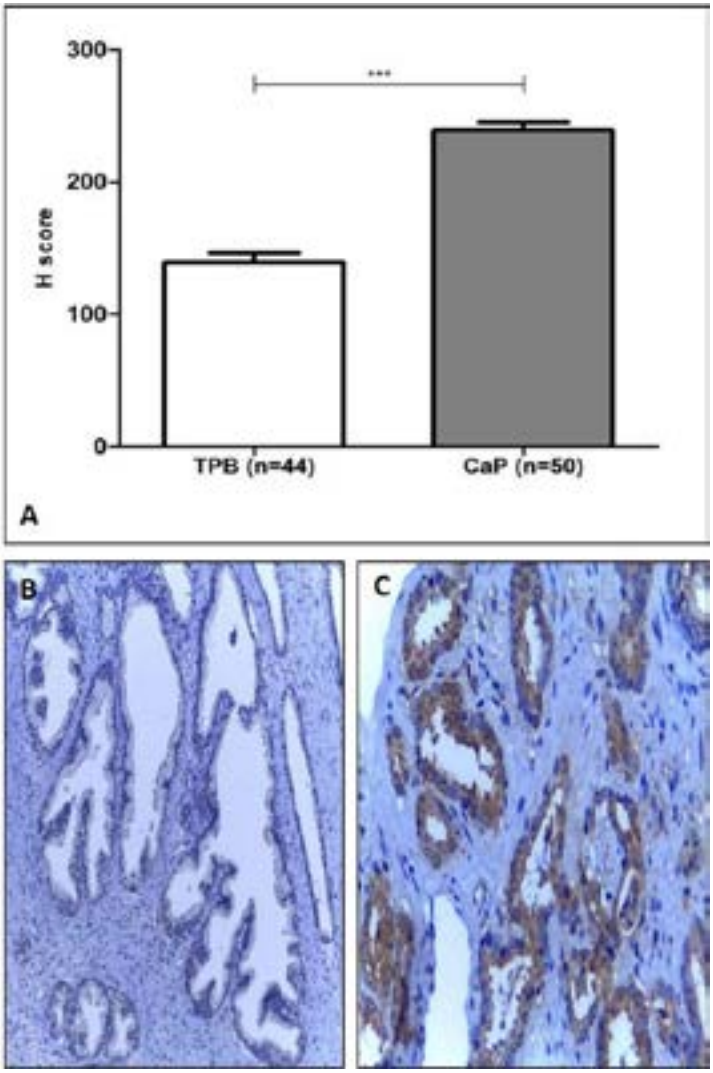

Figura 15. Expresión de proteina CXXC5 en tejido prostático benigno y adenocarcinoma prostático. A. La expresión de CXXC5 fue determinada por IHQ en tejido prostático con glándulas benignas (n=44), y tejido con adenocarcinoma (n=50, (*p: prueba t)). B. Tinción inmunohistoquímica de CXXC5 en tejido prostático benigno con tinción ausente a leve. C. adenocarcinoma prostático con tinción fuerte IHQ, 100X. (Fotografías tomadas en el Laboratorio de Histopatología, Universidad de Cartagena, 2016). Tomado de Benedetti et al.,: Int. J. Exp. Path. (2017), 98, 234–243.

Tabla 9. Perfil de expresión de transcritos de *CXXC5* en biopsias de tejido prostático

A. Niveles de transcritos en biopsias de pacientes con tejido prostático benigno y pacientes con adenocarcinoma prostático comparados por el método CT. La diferencia de expresión de *CXXC5* se determinó por comparación con los niveles de expresión del gen constitutivo b-actina en cada grupo de pacientes.

Grupo de casos	CT medio (DE) del gen blanco y del gen constitutivo		Fold-change (Media)	
	CXXC5	*β-actina*	*CXXC5*	Valor p
TPB (24)	29.16 (±2.09)	22.95(±2.03)	2.34	
Adenocarcinoma prostático (41)	27.42 (±2.16)	22.57 (±2.64)	7.99	0.036*

*Valor p de prueba Mann Whitney entre adenocarcinoma prostático y tejido prostático benigno (TPB)

B. Niveles de transcritos en especímenes de biopsia de pacientes con tejido prostático benigno y de pacientes con adenocarcinoma prostático de bajo grado, y adenocarcinoma prostático de alto grado, comparados por el método CT. La diferencia de expresión de *CXXC5* se determinó por comparación con los niveles de expresión del gen constitutivo *β-actina* en cada grupo de pacientes.

Grupo de casos	CT medio (DE) del gen blanco y del gen constitutivo		Fold-change (Media)	
	CXXC5	*β-actina*	*CXXC5*	Valor p
TPB (24)	29.16 (±2.09)	22.95(±2.03)	2.3	
Adenocarcinoma prostático de bajo grado (20)	27.34 (±2.2)	22.67 (±2.43)	9.2	0.034*
Adenocarcinoma prostático de alto grado (21)	27.5 (±2.17)	22.48 (±2.88)	6.7	0,148**

*Valor p de prueba Mann Whitney entre adenocarcinoma prostático de bajo grado y tejido prostático benigno. **valor p de prueba Mann Whitney entre adenocarcinoma prostático de alto grado y tejido prostático benigno (TPB).

Para evaluar el patrón de expresión de CXXC5 a través de las diferentes lesiones prostáticas, la expresión de la proteína fue determinada en 17 casos que, en los bloques de tejido estudiados, presentaban en forma simultánea tejido prostático benigno, PIA, PIN y adenocarcinoma prostático. Con una diferencia estadísticamente significativa en la tinción entre las lesiones ($p<0.0001$, prueba Kruskal-Wallis). Se encontró que la expresión de la proteína CXXC5 fue significativamente más alta en adenocarcinoma prostático (243.4, 95% CI: 222.1-264.6), seguida en orden decreciente por PIN (231.5, 95% CI: 207.2-255.9), PIA (169.9, 95% CI: 143.4-196.4), y el epitelio benigno (143.5, 95% CI: 122.1-165). En el post-test, los puntajes de tinción fueron significativamente diferentes entre las lesiones, excepto entre el epitelio benigno y PIA, y, entre adenocarcinoma prostático y PIN (Figura 17).

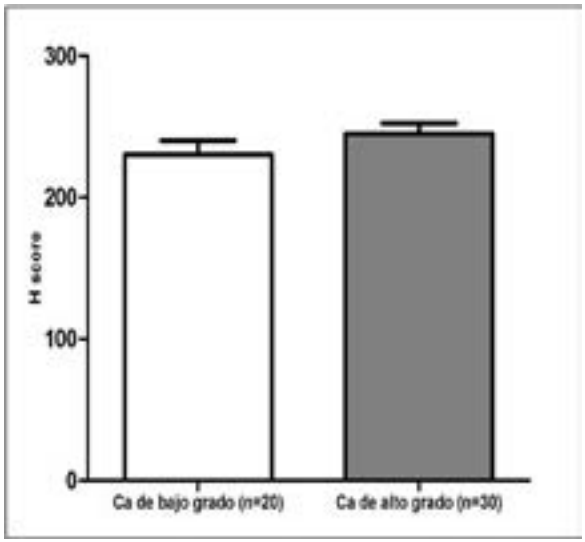

Figura 16. Expresión de proteína CXXC5 en glándulas tumorales de adenocarcinoma prostático de bajo grado en comparación con glándulas tumorales de adenocarcinoma prostático de altogrado. La expresión de CXXC5 fue determinada por IHQ en tejido prostático con adenocarcinoma prostático de bajo grado, y tejido prostático con adenocarcinoma prostático de alto grado, sin encontrar diferencia significativa entre los grupos (*p: prueba t).

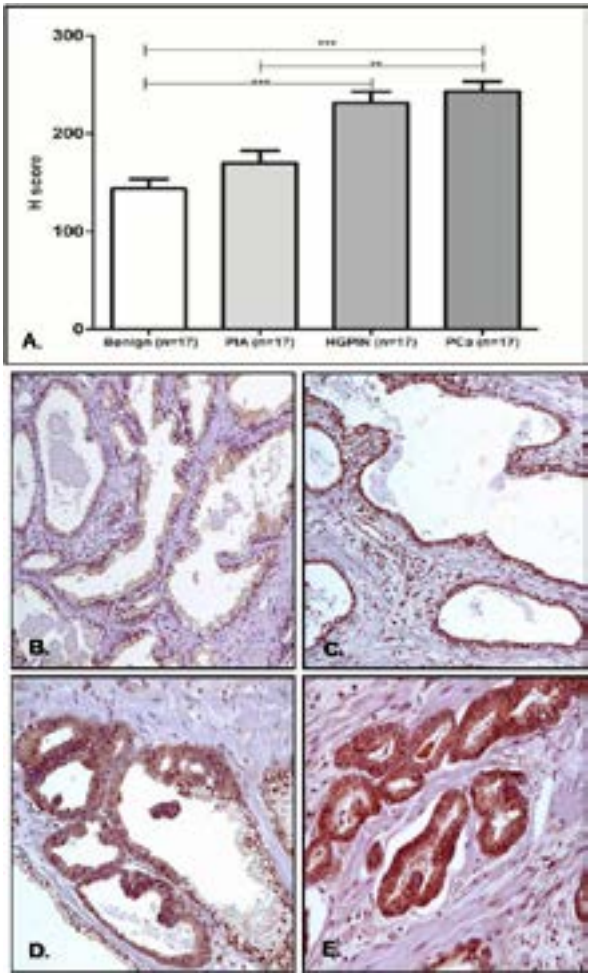

Figura 17. Expresión de proteína CXXC5 a través de las lesiones en tejidos de especímenes de prostatectomía. La expresión de la proteína CXXC5 fue determinada por IHQ, en tejidos de especímenes de prostatectomía con presencia de todas las lesiones involucradas en la progresión. A. Puntaje de IHQ a través de las lesiones en especímenes de prostatectomía (n=17), (*p: prueba ANOVA). B. Tinción inmunohistoquímica de CXXC5 ausente a débil en tejido prostático benigno. C. Tinción débil a moderada en PIA. D. Tinción débil a moderada en PIN. E. Tinción fuerte en adenocarcinoma prostático. IHQ, 100X. (Fotografías tomadas en el Laboratorio de Histopatología, Universidad de Cartagena, 2016). Tomado de Benedetti et al.,: Int. J. Exp. Path. (2017), 98, 234–243

Al comparar la expresión inmunohistoquímica de CXXC5 entre el tejido prostático benigno y las lesiones postuladas en la progresión a cáncer, en todos los bloques de tejido incluidos, se encontró que fue significativamente más alta en adenocarcinoma prostático, PIN y PIA, que la expresión media en las glándulas normales ($p<0.001$, prueba Kruskall-Wallis) (Tabla 10).

Expresión *in situ* de RNA mensajero de *CXXC5* en TMA de tejido prostático

La expresión *in situ* del RNA mensajero de *CXXC5* fue evaluada por medio de un ensayo de CISH (RNAscope® 2.0 FFPE Assay, Advanced Cell Diagnostics, INC., Hayward, CA), en un TMA con 381 cilindros de tejido prostático benigno y con las diferentes lesiones, de 47 especímenes de prostatectomía (Tabla 8).

La calidad del RNA fue variable a lo largo de los cilindros de tejido del TMA, la mayoría de los cilindros mostraron tinción moderada a fuerte del control positivo con muy escasa tinción de fondo. Las condiciones del ensayo pretratamiento estándar de las muestras en este estudio fueron determinadas como óptimas.

Tabla 10. Niveles de expresión inmunohistoquímica de CXXC5 en las diferentes lesiones, en tejidos FFPE de especímenes de prostatectomía

	H-score, media (DE)					
	TEJIDO PROSTÁTICO BENIGNO n=44	PIA n=42)	PIN n=22	Adenocarcinoma prostático de bajo grado n=20	Adenocarcinoma prostático de alto grado n=30	p
CXXC5	139,3 (47,03)	181,3 (56,32)	232,5 (47,13)	230,6 (43,61)	245,1 (40,61)	<0,0001*

* prueba Kruskall-Wallis

La evaluación de la expresión de mRNA de *CXXC5* en las lesiones estudiadas en los cilindros de tejido prostático mediante CISH, demostró que, en general su expresión fue mayor en adenocarcinoma

prostático seguida en orden decreciente por PIN, PIA y tejido prostático benigno ($p<0.0001$, prueba ANOVA), con una diferencia significativa en la expresión de mRNA de *CXXC5* entre tejido prostático benigno y PIN ($p<0.0001$, prueba t), y, entre tejido prostático benigno y adenocarcinoma prostático ($p<0.0001$, prueba t). La diferencia en la expresión no fue significativa entre tejido prostático benigno y PIA ($p=0.37$, prueba t), ni entre PIN y adenocarcinoma prostático ($p=0.19$, prueba t), (Figuras 18 a 21).

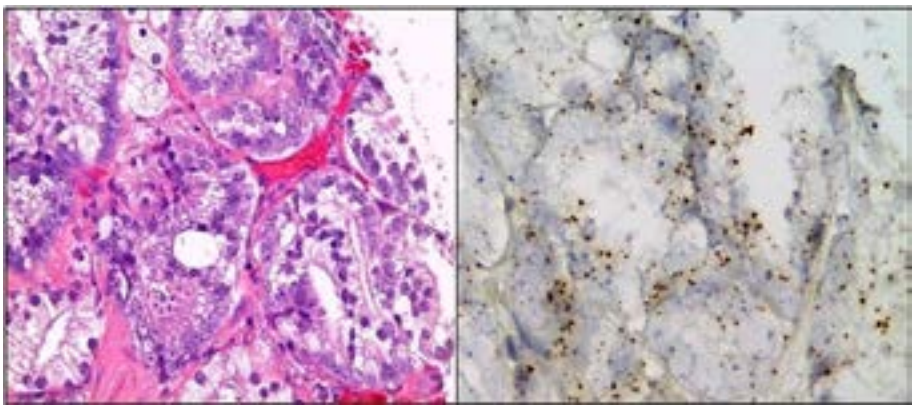

Figura 18. Expresión de transcritos de *CXXC5* en adenocarcinoma prostático, en TMA de tejido prostático. El mismo cilindro de tejido prostático con adenocarcinoma prostático, tinción con H&E (izquierda), la señal de mRNA de *CXXC5* se localiza en el compartimiento tumoral, en patrón en grumos color pardo (derecha) (Fotografías tomadas en el Laboratorio de Histopatología, Universidad de Cartagena, 2016).

Expresión de la proteína CXXC5 en TMA de tejido prostático

La expresión de la proteína CXXC5 fue evaluada por IHQ en el mismo TMA usado para el análisis de CISH, con 381 cilindros de tejido prostático benigno y con las diferentes lesiones, de 47 especímenes de prostatectomía, estudiándola en cada cilindro con su respectiva lesión.

Los resultados mostraron que la proteína CXXC5 fue expresada con mayor intensidad en las células tumorales de adenocarcinoma

prostático comparadas con las células epiteliales prostáticas benignas ($p<0.0001$).

Se observó un incremento en la expresión de CXXC5 a lo largo de las lesiones planteadas como involucradas en el modelo de progresión del adenocarcinoma prostático (Figura 22 a 24). El valor de la inmunotinción en los cilindros de tejido prostático benigno (99.7, IC: 90.5 - 108.9), fue significativamente más bajo que el valor promedio de la inmunotinción en los cilindros con: PIA (195.2, IC: 184.4 - 206.1), PIN (214.2, IC: 198.8 – 229.7), y adenocarcinoma (242.2, IC: 235,4 – 249.1), ($p<0.0001$, prueba ANOVA). Los datos demuestran un incremento estadísticamente significativo en la expresión de CXXC5 desde el tejido prostático benigno hasta las lesiones postuladas como precancerosas y finalmente el adenocarcinoma prostático (Figura 25).

La expresión media de CXXC5 en los cilindros con cáncer fue más alta que la de los cilindros con PIN ($p=0.0006$, prueba t), y que la de los cilindros con PIA ($p<0.0001$, prueba t). No hubo una diferencia significativa en la expresión media de CXXC5 entre los cilindros con PIN y los cilindros con PIA ($p= 0,0839$, prueba t). Los niveles de expresión de CXXC5 a nivel de proteína determinados por IHQ, fueron consistentes con los niveles de expresión a nivel de transcritos observados mediante CISH. De acuerdo con los resultados observados en la expresión a nivel de transcritos, la expresión de proteína aumentó a lo largo de las lesiones postuladas en la progresión de esta neoplasia (Figura 25).

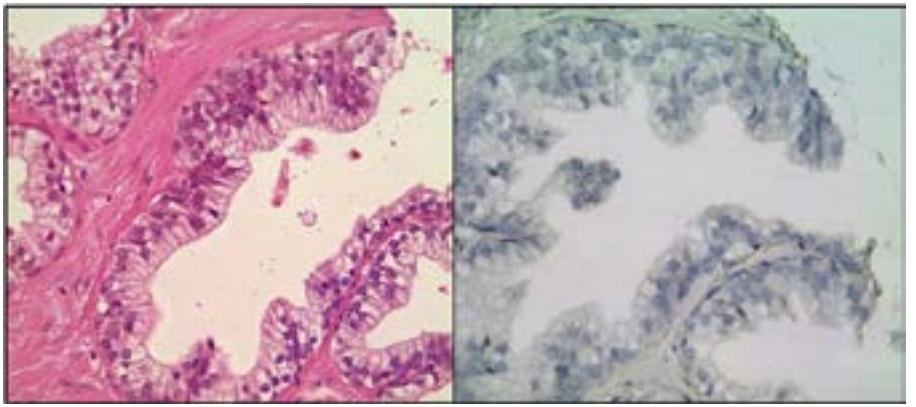

Figura 19. Expresión de transcritos de *CXXC5* en PIN, en TMA de tejido prostático. El mismo cilindro de tejido prostático con PIN, tinción con H&E (izquierda), la señal de mRNA de *CXXC5* se localiza en el epitelio con PIN en patrón punteado color pardo (derecha) (Fotografías tomadas en el Laboratorio de Histopatología, Universidad de Cartagena, 2016)

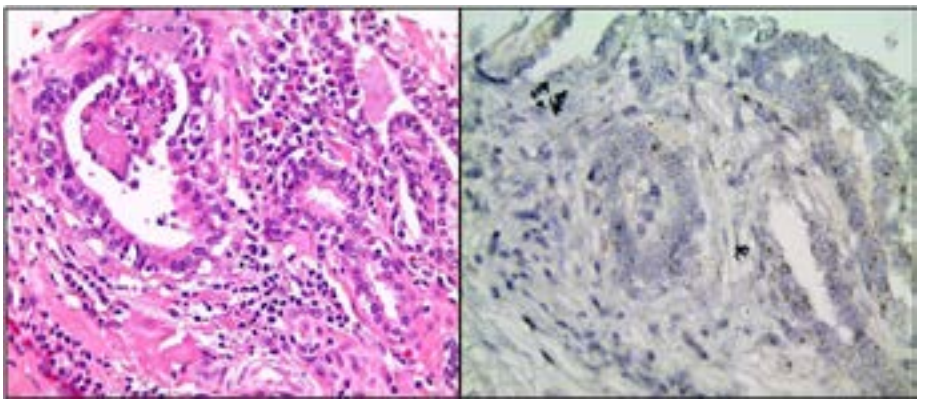

Figura 20. Expresión de transcritos de *CXXC5* en PIA, en TMA de tejido prostático. El mismo cilindro de tejido prostático con PIA, tinción con H&E (izquierda), la señal de mRNA de *CXXC5* se localiza en el epitelio con PIA en patrón punteado color pardo (derecha) (Fotografías tomadas en el Laboratorio de Histopatología, Universidad de Cartagena, 2016).

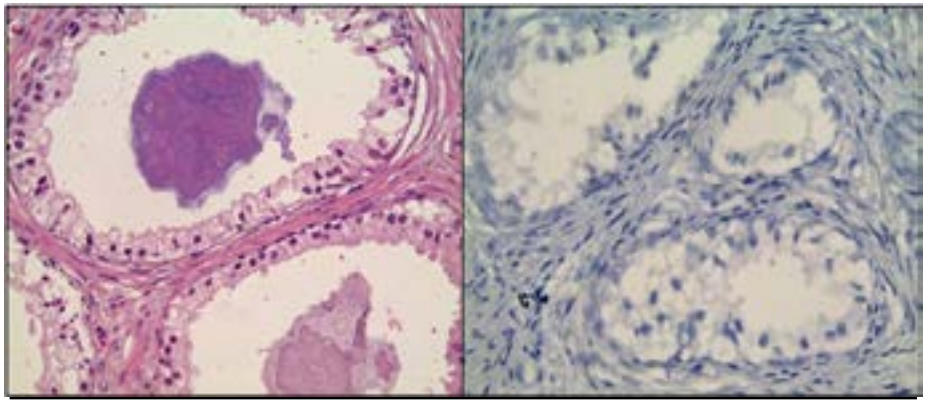

Figura 21. Expresión de transcritos de *CXXC5* en tejido prostático benigno, en TMA de tejido prostático. El mismo cilindro de tejido prostático con glándulas benignas, tinción con H&E (izquierda), ausencia de señal de mRNA de *CXXC5* en el epitelio del tejido prostático benigno (derecha) (Fotografías tomadas en el Laboratorio de Histopatología, Universidad de Cartagena, 2016)

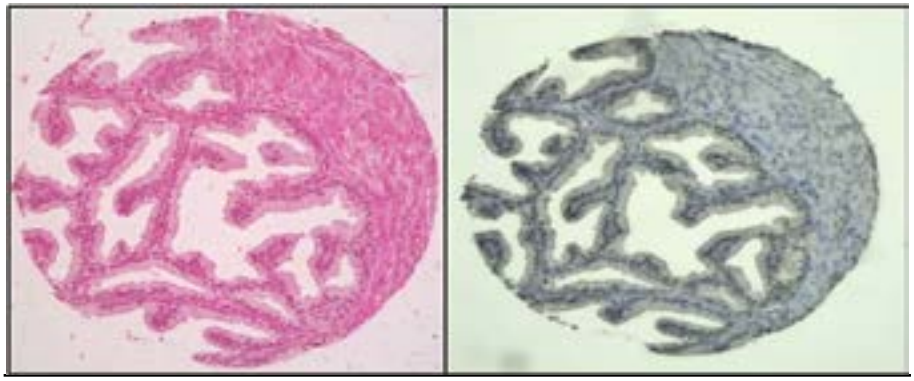

Figura 22. Expresión de proteína CXXC5 en tejido prostático benigno en TMA de tejido prostático. La expresión de la proteína CXXC5 fue determinada por IHQ, se observa el mismo cilindro de tejido prostático benigno. Izquierda: acinos prostáticos habituales rodeados por estroma fibromuscular, tinción con H&E, 100X. Derecha: tinción leve o ausente para CXXC5 en el epitelio de los acinos prostáticos, IHQ *CXXC5*, 100X. (Fotografías tomadas en el Laboratorio de Histopatología, Universidad de Cartagena, 2016).

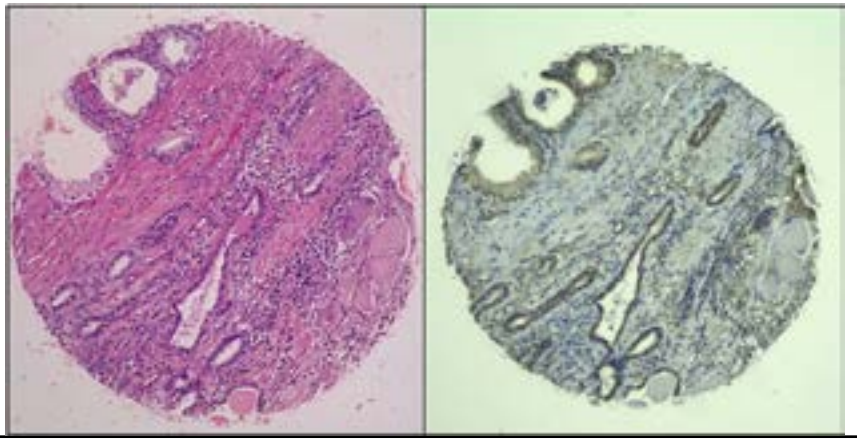

Figura 23. Expresión de proteína CXXC5 en PIA, en TMA de tejido prostático. La expresión de la proteína CXXC5 fue determinada por IHQ, se observa el mismo cilindro de tejido prostático con PIA. Izquierda: tejido prostático con PIA tipo atrofia simple, tinción con H&E, 100X. Derecha: tinción leve a moderada para CXXC5 en el epitelio de los acinos con atrofia simple, IHQ CXXC5, 100X. (Fotografías tomadas en el Laboratorio de Histopatología, Universidad de Cartagena, 2016).

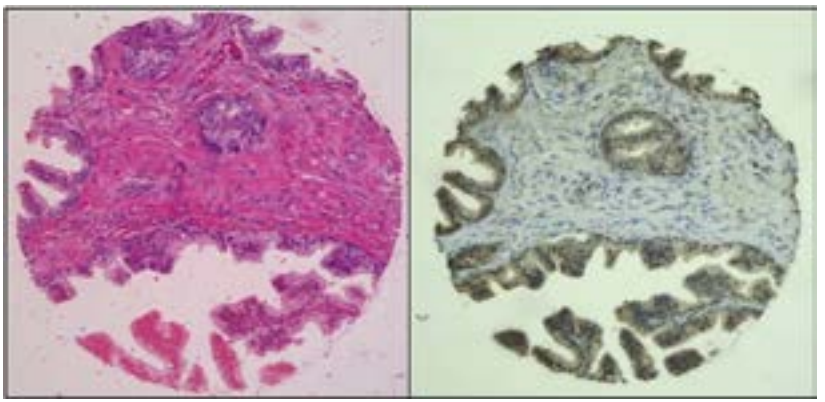

Figura 24. Expresión de proteína CXXC5 en PIN, en TMA de tejido prostático. La expresión de la proteína CXXC5 fue determinada por IHQ, se observa el mismo cilindro de tejido prostático con PIN. Izquierda: tejido con PIN, tinción con H&E, 100X. Derecha: tinción leve a moderada para CXXC5 en epitelio de los acinos con PIN, IHQ CXXC5, 100X. (Fotografías tomadas en el Laboratorio de Histopatología, Universidad de Cartagena, 2016).

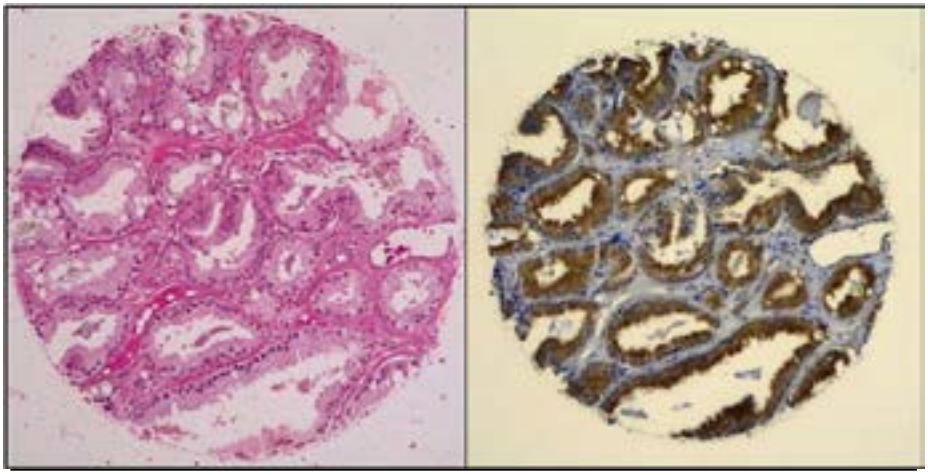

Figura 25. Expresión de proteína CXXC5 en adenocarcinoma, en TMA de tejido prostático. La expresión de la proteína CXXC5 fue determinada por IHQ, se observa el mismo cilindro de tejido prostático con adenocarcinoma. Izquierda: acinos tumorales infiltrando el estroma circundante, tinción con H&E, 100X. Derecha: tinción fuerte para CXXC5 en los acinos tumorales, IHQ CXXC5, 100X. (Fotografías tomadas en el Laboratorio de Histopatología, Universidad de Cartagena, 2016).

Discusión

La expresión de *CXXC5* fue evaluada en muestras de tejido prostático benigno y con adenocarcinoma prostático a nivel del mRNA por medio de RT-qPCR e hibridación cromogénica *in situ* (CISH) y a nivel proteico mediante inmunohistoquímica. Los datos obtenidos revelan aumento significativo de la expresión de *CXXC5* a nivel de mRNA y de proteína en adenocarcinoma prostático, PIN, y PIA, comparados con el tejido prostático benigno.

CXXC5 es un gen localizado en la región cromosómica 5q31.3, codifica un factor nuclear inducido por retinoides (RINF), una proteína que contiene un dominio en dedos de zinc tipo- CXXC. *CXXC5* es un regulador de la transcripción que participa funcionalmente en la mielopoyesis tanto normal como tumoral (Pendino, Nguyen et al., 2009), y ha sido identificado como un factor esencial en la diferenciación de las células endoteliales y la formación de vasos sanguíneos (Kim, Yang et

al., 2014). Aunque su expresión ha sido estudiada predominantemente en neoplasia malignas de origen mieloide se ha reportado que no está restringida al tejido mieloide, de modo que también puede participar en el desarrollo y/o la homeostasis de otros tejidos (Pendino, Nguyen et al., 2009).

En un estudio previo de nuestro grupo en el que se evaluó mediante RT-qPCR el perfil de expresión de un grupo de genes en líneas celulares prostáticas benignas y con diferentes fenotipos de adenocarcinoma prostático, se encontró sobreexpresión de *CXXC5* en las líneas LNCaP y PC-3 en comparación con la línea celular PWR-1E (Bettín, Reyes et al., 2016). Knapshog et al inicialmente describieron un rol importante de *CXXC5* en el proceso de tumorigénesis en tumores sólidos. Ellos estudiaron el patrón de expresión de *CXXC5* y su posible correlación con varios parámetros clínicos en carcinoma de mama, melanoma maligno y carcinoma papilar de tiroides. Encontraron sobreexpresión significativa de *CXXC5* en el tejido maligno comparado con el tejido no tumoral, y postularon a *CXXC5* como un factor pronóstico para el cáncer de mama. Basados en sus hallazgos, concluyeron que los altos niveles de expresión de *CXXC5* pueden estar relacionados con el potencial maligno de las células tumorales, y puede representar un biomarcador potencial para el diagnóstico de estas neoplasias (Knappskog, Myklebust et al., 2011).

En acuerdo con los resultados de Knapshog, los resultados aquí reportados aportan evidencia de que el tejido prostático benigno y el adenocarcinoma prostático expresan *CXXC5* en forma diferencial. Mediante un ensayo de CISH para detectar mRNA de *CXXC5* en cortes de tejido con tejido prostático benigno y con adenocarcinoma prostático, se determinó que el tejido tumoral expresa niveles más altos de *CXXC5* que el tejido prostático benigno. La inmunohistoquímica del tejido prostático demostró que la expresión de *CXXC5* fue significativamente más fuerte en las células de los acinos tumorales, que en las células epiteliales de los acinos benignos adyacentes de los mismos pacientes con adenocarcinoma prostático.

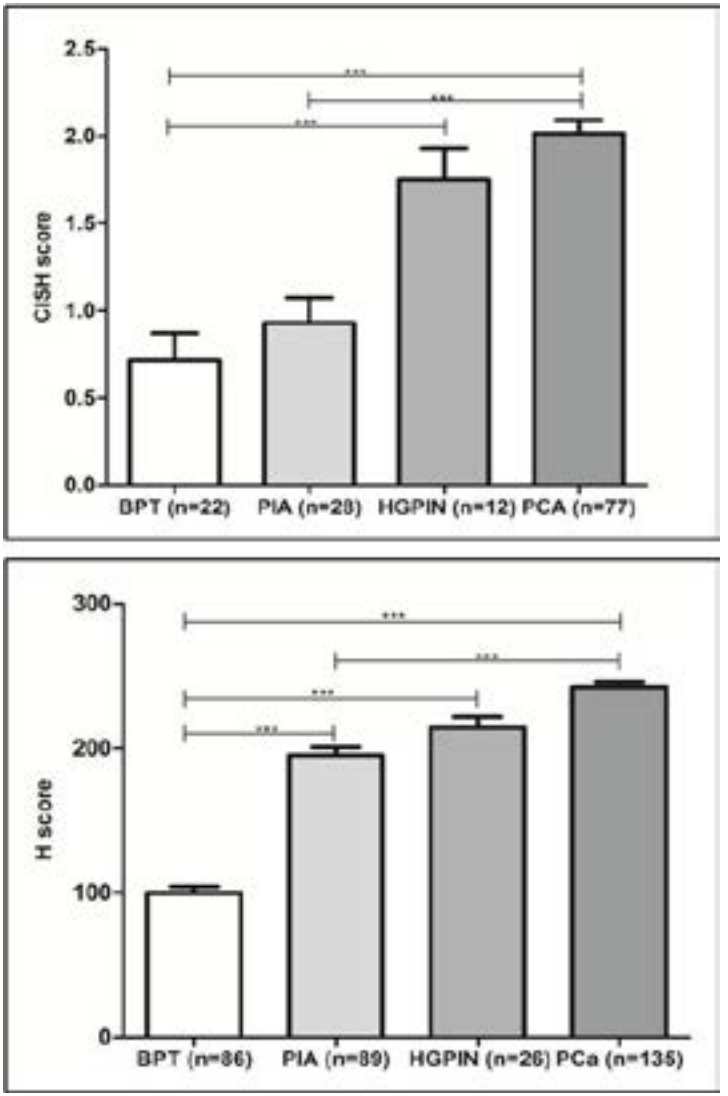

Figura 26. Comparación de expresión de transcritos y de proteína CXXC5 en tejido con adenocarcinoma prostático, y a través de la progresión del adenocarcinoma prostático. Arriba: Expresión diferencial de mRNA de *CXXC5* a través de la progresión del adenocarcinoma prostático, determinada por CISH, *p ANOVA test. Abajo: Expresión diferencial de la proteína CXXC5 a través de la progresión del adenocarcinoma prostático, determinada por IHQ, (*p: prueba ANOVA).

Estos hallazgos, y los de Knappskog et al, contrastan con los reportes iniciales de Pendino et al, quienes describieron expresión aumentada de *CXXC5* asociada con el fenotipo no maligno en la línea celular de leucemia NB4. Ellos consideraron a *CXXC5* como un candidato fuerte para gen supresor de tumor en la transformación celular mieloide (Pendino, Nguyen et al 2009). Sin embargo, hallazgos recientes reportaron que la expresión de *CXXC5* muestra una amplia variación en pacientes con leucemia mieloide aguda primaria (LMA), y los niveles altos de expresión están asociados con un pronóstico adverso (Astori, Fredly et al., 2013,). Con base en estas observaciones se ha sugerido que *CXXC5* puede ser considerado como una posible diana terapéutica en la LMA (Bruserud, Reikvam et al., 2015).

El modelo de progresión del adenocarcinoma prostático propuesto por De Marzo, une los efectos de la inflamación crónica a las modificaciones moleculares y celulares subyacentes a la patogénesis de esta neoplasia. Incluye la lesión de atrofia focal con aumento de la fracción de células epiteliales proliferantes, asociada con inflamación crónica, llamada PIA, (De Marzo, Marchi et al., 1999; De Marzo, Platz et al., 2006). Esta lesión puede originarse en el contexto del estrés oxidativo, y puede representar una lesión precursora de PIN y adenocarcinoma prostático (De Marzo, Meeker et al., 2003; Nelson, De Marzo et al., 2003; De Marzo, Platz et al., 2007; Sfanos y De Marzo, 2012). Se observó aumento en la expresión de *CXXC5* a lo largo del modelo propuesto para la progresión del adenocarcinoma prostático, con sobre regulación a lo largo del espectro de lesiones premalignas de la próstata. En este sentido, encontramos que *CXXC5* no solo está sobrerregulado en PIN, sino también en PIA, en relación con los acinos benignos. Estos hallazgos sugieren que *CXXC5* puede estar involucrado en el proceso de la carcinogénesis prostática, con una relación entre niveles altos de expresión de *CXXC5* y la progresión de esta neoplasia. Este estudio constituye un punto de partida para estudios posteriores que determinen el papel biológico y posibles implicaciones clínicas de la expresión de *CXXC5* en cáncer de próstata.

Referencias bibliográficas

Andersson, T., E. Sodersten, J. K. Duckworth, A. Cascante, N. Fritz, P. Sacchetti, I. Cervenka, V. Bryja and O. Hermanson (2009). "*CXXC5* is a novel BMP4-regulated modulator of Wnt signaling in neural stem cells." J Biol Chem 284(6): 3672-3681.

Astori, A., H. Fredly, T. A. Aloysius, L. Bullinger, V. Mansat-De Mas, P. de la Grange, F. Delhommeau, K. M. Hagen, C. Recher, I. Dusanter-Fourt, S. Knappskog, J. R. Lillehaug, F. Pendino and O. Bruserud (2013). "*CXXC5* (retinoid-inducible nuclear factor, RINF) is a potential therapeutic target in high-risk human acute myeloid leukemia." Oncotarget 4(9): 1438-1448.

Benedetti I., De Marzo A.M., Geliebter J., and Reyes N., Int. J. Exp. Path. (2017), 98, 234–243

Bettín, A., I. Reyes and N. Reyes (2016). "Gene expression profiling of prostate cancer-associated genes identifies fibromodulin as potential novel biomarker for prostate cancer." Int J Biol Markers: 31(2)e153-62.

Bostwick, D. G., L. Liu, M. K. Brawer and J. Qian (2004). "High-grade prostatic intraepithelial neoplasia." Reviews in urology 6(4): 171-179.

Bruserud, O., H. Reikvam, H. Fredly, J. Skavland, K. M. Hagen, T. T. van Hoang, A. K. Brenner, A. Kadi, A. Astori, B. T. Gjertsen and F. Pendino (2015). "Expression of the potential therapeutic target *CXXC5* in primary acute myeloid leukemia cells - high expression is associated with adverse prognosis as well as altered intracellular signaling and transcriptional regulation." Oncotarget 6(5): 2794-2811.

De Marzo, A. M., V. L. Marchi, J. I. Epstein and W. G. Nelson (1999). "Proliferative inflammatory atrophy of the prostate: implications for prostatic carcinogenesis." The American journal of pathology 155(6): 1985-1992.

De Marzo, A. M., A. K. Meeker, S. Zha, J. Luo, M. Nakayama, E. A. Platz, W. B. Isaacs and W. G. Nelson (2003). "Human prostate cancer precursors and pathobiology." Urology 62(5 Suppl 1): 55-62.

De Marzo, A. M., E. A. Platz, J. I. Epstein, T. Ali, A. Billis, T. Y. Chan, L. Cheng, M. Datta, L. Egevad, D. Ertoy-Baydar, X. Farre, S. W. Fine, K. A. Iczkowski, M. Ittmann, B. S. Knudsen, M. Loda, A. Lopez-Beltran, C. Magi-Galluzzi, G. Mikuz, R. Montironi, E. Pikarsky, G. Pizov, M. A. Rubin, H. Samaratunga, T. Sebo, I. A. Sesterhenn, R. B. Shah, S. Signoretti, J. Simko, G. Thomas, P. Troncoso, T. T. Tsuzuki, G. J. van Leenders, X. J. Yang, M. Zhou, W. D. Figg, A. Hoque and M. S. Lucia (2006). "A working group classification of focal prostate atrophy lesions." Am J Surg Pathol 30(10): 1281-1291.

De Marzo, A. M., E. A. Platz, S. Sutcliffe, J. Xu, H. Gronberg, C. G. Drake, Y. Nakai, W. B. Isaacs and W. G. Nelson (2007). "Inflammation in prostate carcinogenesis." Nature reviews. Cancer 7(4): 256-269.

Dolcet, X., D. Llobet, J. Pallares, M. Rue, J. X. Comella and X. Matias-Guiu (2005). "FLIP is frequently expressed in endometrial carcinoma and has a role in resistance to TRAIL-induced apoptosis." Lab Invest 85(7): 885-894.

Epstein, J. I., W. C. Allsbrook, Jr., M. B. Amin and L. L. Egevad (2005). "The 2005 International Society of Urological Pathology (ISUP) Consensus Conference on Gleason Grading of Prostatic Carcinoma." The American Journal of Surgical Pathology 29(9): 1228-1242.

Fedor, H. L. and A. M. De Marzo (2005). "Practical methods for tissue microarray construction." Methods Mol Med 103: 89-101.

Gorlov, I. P., J. Byun, O. Y. Gorlova, A. M. Aparicio, E. Efstathiou and C. J. Logothetis (2009). "Candidate pathways and genes for prostate cancer: a meta-analysis of gene expression data." BMC Med Genomics 2: 48.

Humphrey, P. A. (2004). "Gleason grading and prognostic factors in carcinoma of the prostate." Mod Pathol 17(3): 292-306.

Kim, H. Y., D. H. Yang, S. W. Shin, M. Y. Kim, J. H. Yoon, S. Kim, H. C. Park, D. W. Kang, D. Min, M. W. Hur and K. Y. Choi (2014). "*CXXC5* is a transcriptional activator of Flk-1 and mediates bone morphogenic protein-induced endothelial cell differentiation and vessel formation." FASEB J 28(2): 615-626.

Knappskog, S., L. M. Myklebust, C. Busch, T. Aloysius, J. E. Varhaug, P. E. Lonning, J. R. Lillehaug and F. Pendino (2011). "RINF (*CXXC5*) is overexpressed in solid tumors and is an unfavorable prognostic factor in breast cancer." Ann Oncol 22(10): 2208-2215.

Kuhnl, A., P. J. Valk, M. A. Sanders, A. Ivey, R. K. Hills, K. I. Mills, R. E. Gale, M. F. Kaiser, R. Dillon, M. Joannides, A. Gilkes, T. Haferlach, S. Schnittger, E. Duprez, D. C. Linch, R. Delwel, B. Lowenberg, C. D. Baldus, E. Solomon, A. K. Burnett and D. Grimwade (2015). "Downregulation of the Wnt inhibitor *CXXC5* predicts a better prognosis in acute myeloid leukemia." Blood 125(19): 2985-2994.

Lee, S. H., M. Y. Kim, H. Y. Kim, Y. M. Lee, H. Kim, K. A. Nam, M. R. Roh, S. Min do, K. Y. Chung and K. Y. Choi (2015). "The Dishevelled-binding protein *CXXC5* negatively regulates cutaneous wound healing." J Exp Med 212(7): 1061-1080.

Nelson, W. G., A. M. De Marzo and W. B. Isaacs (2003). "Prostate cancer." The New England journal of medicine 349(4): 366-381.

Pendino, F., E. Nguyen, I. Jonassen, B. Dysvik, A. Azouz, M. Lanotte, E. Segal-Bendirdjian and J. R. Lillehaug (2009). “Functional involvement of RINF, retinoid-inducible nuclear factor (*CXXC5*), in normal and tumoral human myelopoiesis.” Blood 113(14): 3172-3181.

Sfanos, K. S. and A. M. De Marzo (2012). “Prostate cancer and inflammation: the evidence.” Histopathology 60(1): 199-215.

Zhang, M., R. Wang, Y. Wang, F. Diao, F. Lu, D. Gao, D. Chen, Z. Zhai and H. Shu (2009). “The CXXC finger 5 protein is required for DNA damage-induced p53 activation.” Sci China C Life Sci 52(6): 528-538.

Capítulo 7

ESM-1 EN CÁNCER DE PRÓSTATA

Silenciamiento génico de la Molécula Endotelial Específica-1 (ESM-1) en células de cáncer de próstata

Niradiz Reyes, MSc, PhD y Juan Rebollo, PhD.

Resumen

La Molécula Endotelial Específica-1 (ESM-1), la cual también se conoce como "Endocan", corresponde a un proteoglicano soluble expresado por el endotelio vascular, el cual también circula en el torrente circulatorio. Las citocinas inflamatorias y los factores de crecimiento pro-angiogénicos aumentan la expresión de este proteoglicano, lo cual está apoyado por reportes de la literatura que muestran niveles séricos aumentados en pacientes con varios tipos de cáncer y pacientes inmuno-competentes con sepsis. En este estudio se analizó el perfil de expresión de las quimiocinas con el motivo CXC- y los efectos del silenciamiento del gen que codifica ESM-1 en la proliferación, la migración, y los patrones de expresión de quimiocinas CXC- en las células altamente metastásicas PC-3. Se utilizó como referencia la línea celular PWR-1E, la cual es no tumorigénica. El silenciamiento génico mediante el uso de RNA interferente pequeño (siRNA) se realizó en células PC-3, a las cuales se les evaluó subsecuentemente la capacidad de proliferación y migración celular. El efecto de la transfección mediante siRNA sobre la expresión de quimiocinas CXC- fue además cuantificado a nivel de transcritos y proteínas. El análisis

mediante RT-qPCR y los ensayos ELISA tipo sándwich mostraron que las células metastásicas PC-3 expresaron niveles más elevados de *ESM-1* y de varias quimiocinas CXC- en comparación con las células no tumorigénicas PWR-1E. La transfección de las células PC-3 con un constructo *ESM-1*-siRNA disminuyó la migración celular sin hacer efecto sobre la proliferación, y esto estuvo acompañado por disminución en los niveles de transcritos y de proteína de la quimiocina angiogénica CXCL3.

El presente estudio reporta por primera vez que el silenciamiento génico de *ESM-1* en células PC-3 de cáncer de próstata metastásico resulta en disminución de la migración celular, lo cual puede deberse, al menos parcialmente, a la disminución de la expresión de la quimiocina angiogénica CXCL3. La expresión de esta quimiocina estuvo disminuida en las células transfectadas con el constructo *ESM-1*-siRNA. Se requieren estudios adicionales para aclarar el efecto biológico de *ESM-1* en las células de cáncer de próstata y el vínculo con la expresión de CXCL3.

*Este trabajo fue financiado por el Departamento Administrativo de Ciencia, Tecnología e Innovación /COLCIENCIAS (grant #1107-459-21483, Contrato #462–2008), y la Universidad de Cartagena (Grants: #1673-2008 y #4682-2011), otorgado a Niradiz Reyes como Investigadora Principal, líder del grupo de investigación Genética y Biología Molecular.

Introducción

La Molécula Endotelial Específica -1 (ESM-1), también conocida como Endocan, es un proteoglicano secretado cuyos transcritos fueron inicialmente detectados a partir de una variedad de células endoteliales humanas en cultivo de diferentes orígenes, incluyendo células coronarias, arterias pulmonares, vasos capilares, y dermis (Aitkenhead, Wang et al., 2002; Tsai, Zhang et al., 2002). Estudios más recientes han reportado la expresión de este proteoglicano por células epiteliales tumorales y líneas celulares cancerosas, incluyendo células prostáticas (Reyes, Tiwari et al., 2007; Bettín, Reyes et al., 2016), melanoma, (Hendrix, Seftor et al., 2002; Seftor, Meltzer et al., 2002), y glioblastoma (Maurage, Adam et al., 2009). También se ha encontrado en la circulación sanguínea de sujetos sanos (Bechard, Meignin et al.,

2000), y niveles aumentados han sido reportados en pacientes con diferentes patologías, incluyendo enfermedad inflamatoria intestinal (Voiosu, Balanescu et al., 2014), carcinoma hepatocelular (Ozaki, Toshikuni et al., 2014), leucemia mieloide aguda (Hatfield, Lassalle et al., 2011), entre otras.

ESM-1 está considerado como un marcador de angiogénesis, un factor importante en la progresión del cáncer (Nishida, Yano et al., 2006). Su expresión transcripcional se ha demostrado estar regulada por factores de crecimiento angiogénicos, tales como el factor de crecimiento endotelial vascular (VEGF), y por citocinas inflamatorias, tales como el factor de necrosis tumoral alfa (TNF-α) (Rennel, Mellberg et al., 2007).

La angiogénesis es un proceso que está regulado por diferentes factores, producidos tanto por células tumorales como por células de defensa del hospedador (Katoh, 2013). Entre los factores reguladores, la evidencia apoya la importante función de las quimiocinas CXC en este proceso de angiogénesis (Belperio, Keane et al., 2000; Keeley, Mehrad et al., 2010).

La mayoría de las quimiocinas CXC contienes en su extremo NH2 terminal un motivo de tres aminoácidos (Glu-Leu-Arg: motivo ELR), el cual precede el primer aminoácido de cisteína de la estructura primaria de estas citocinas (Strieter, Polverini et al., 1995). Los miembros de la familia CXC que contienen el motivo ELR (ELR+) son promotores potentes de la angiogénesis (Strieter, Polverini et al., 1995), mientras que los miembros que carecen de este motivo (ELR−) son inhibidores potentes de la angiogénesis, o angiostáticos (Strieter, Polverini et al., 1995; Mehrad, Keane et al., 2007).

Nuestro grupo de investigación previamente ha reportado la sobreexpresión de *ESM-1* en líneas celulares de cáncer de próstata de rata (Reyes, Tiwari et al., 2007) y de origen humano (Bettín, Reyes et al., 2016). El objetivo del presente estudio fue analizar los perfiles de expresión de las quimiocinas CXC- y los efectos del silenciamiento génico de *ESM-1* en la proliferación, migración y expresión de quimiocinas CXC en la línea celular prostática humana PC-3, las cuales tienen un fenotipo altamente metastásico.

Materiales y métodos

Líneas celulares en cultivo

La línea celular humana PC-3 (ATCC® CRL-1435) de cáncer prostático, derivada de una metástasis ósea y la línea epitelial humana, no tumorigénica, PWR-1E (CRL-11611), fueron obtenidas de la ATCC (Manassas, VA). PC-3 fue mantenida rutinariamente en medio modificado F-12K con rojo de fenol (ATCC) suplementado con 10% suero bovino fetal y 1% de solución de penicilina-estreptomicina. PWR-1E fue mantenida en medio de queratinocitos libre de suero (Life Technologies) suplementado con 50 mg/mL de extracto pituitario bovino, 5% L-glutamina, y 5 ng/mL de factor de crecimiento epidérmico. Las células fueron cultivadas como monocapas en frascos de T-25, en una atmósfera humidificada con 5% CO2 a 37 °C y subcultivadas una a dos veces por semana. Para todos los experimentos, las células fueron cosechadas a bajo número de pases de subcultivo: línea PC-3 entre 28 a 31 pases, y PWR-1E entre 18 y 22 pases.

Silenciamiento de la expresión génica de *ESM-1* mediante siRNA

RNA interferente pequeño dirigido contra *ESM-1* (si*ESM-1*) y siRNA de secuencia en desorden (siControl) fueron comprados a Qiagen (FlexiTube GeneSolution GS11082 para *ESM-1*). Las células PC-3 fueron sembradas en platos de cultivo de 12 pozos (Corning®) e incubadas por 24 h en medio Opti-MEM® (GIBCO) sin suero. Luego, las células fueron sometidas a transfección ya sea con si*ESM-1* o siControl usando el RNAi Human/Mouse Starter Kit (Qiagen) siguiendo las instrucciones del fabricante. Brevemente, 300.000 células se mezclaron con solución de siRNAs en complejo con el reactivo de transfección, y la mezcla fue incubada a condiciones normales por 48 horas. Las células no transfectadas (NT) fueron tratadas en la misma forma que el control.

Ensayos de viabilidad celular y proliferación

Para medir la viabilidad y tasa de proliferación celular de las células PC-3, después del tratamiento con siESM-1 o siControl, la viabilidad y proliferación fueron analizadas 48 h post-transfección usando dos métodos: conteo celular directo usando colorante de

exclusión azul de tripano y un kit de viabilidad celular colorimétrico basado en MTS (CellTiter 96 Aqueous One Solution Cell Proliferation Assay, Promega®).

Para el método de exclusión con azul de tripano, las células PC-3 transfectadas con siRNA fueron mezcladas con 10 ml de azul de tripano (0.4% in PBS) y el número de células viables, no teñidas, fue determinado usando una cámara de Neubauer. Para el ensayo basado en MTS, las células PC-3 transfectadas con siRNA fueron mezcladas con 20 µL de solución CellTiter (Promega) e incubadas por 4 h adicionales a 37 °C. Luego, se midió la absorbancia a 490 nm en un lector de microplatos Multiskan FC (Thermo Scientific). MTS [3-(4,5-dimethylthiazol-2-yl)-5-(3-carboxymethoxyphenyl)-2-(4-sulfophenyl)-2H-tetrazolium, inner salt] es una sal de tetrazolio que es reducida a un producto formazán soluble en agua principalmente por enzimas deshidrogenasas mitocondriales encontradas en células metabólicamente activas. La cantidad de producto formazán se calcula a una absorbancia de 490 nm, y es directamente proporcional al número de células viables en cultivo (Cory, Owen et al., 1991).

Ensayo de la herida para análisis de la migración celular *in vitro*

Para evaluar el efecto del silenciamiento génico de *ESM-1* en la migración celular, se realizó el ensayo de la herida (Liang, Park et al., 2007). Las células PC-3 fueron sembradas en platos de 6-pozos a una densidad de 3x106 células/pozo, e incubadas en 5% CO2 y 37 °C por 24 h. luego, las células fueron transfectadas con *ESM-1*-siRNA o control-siRNA, e incubadas por 24 h adicionales. El medio de cultivo fue subsecuentemente reemplazado por medio Opti-MEM libre de suero y las células fueron incubadas hasta alcanzar 90-100% de confluencia.

En este momento, se practicó un rasgado vertical sobre la monocapa de células PC-3 usando una punta estéril de micropipeta de 1,000 µl. Las células fueron lavadas cuidadosamente con Opti-MEM para remover las células desprendidas, procediendo a incubar a 37 °C en Opti-MEM fresco. El cierre de la herida fue monitoreado cada 12 h después de su realización, usando un microscopio trinocular invertido (Motic AE31). Las imágenes fueron analizadas con el programa TScratch (Geback, Schulz et al., 2009). Los experimentos fueron

efectuados en triplicados. Las células no transfectadas y las células transfectadas con control-siRNA fueron usadas como controles de los experimentos.

Extracción de RNA total y control de calidad

Las células PWR-1E no transfectadas fueron usadas como la línea celular de referencia para la comparación de la expresión génica entre las condiciones de transfección y sin transfección. Para analizar los efectos de la transfección siRNA en la expresión génica, las células PC-3 transfectadas con control-siRNA fueron usadas como control. El RNA total fue aislado de las células PC-3 en las siguientes condiciones: no transfectadas, transfectadas con ESM-1-siRNA. Y transfectadas con control-siRNA. El aislamiento de RNA fue efectuado con TRI-Reagent (Ambion), siguiendo las instrucciones del fabricante. La concentración y pureza del RNA total extraído fue evaluado espectrofotométricamente a 260 y 280 nm en agua libre de RNasa usando un equipo Nanodrop 2000c® (Thermo Scientific). Se hicieron triplicados de cada muestra de RNA y las concentraciones se promediaron. Para todas las muestras, la proporción OD260/280 fue de ~2.0, las muestras de RNA total fueron almacenadas a −80°C hasta su uso.

Síntesis de cDNA y PCR cuantitativa en tiempo real con transcripción inversa (RT-qPCR)

Las muestras de RNA de las líneas celulares fueron procesadas para transcripción inversa usando el estuche QuantiTect Reverse Transcriptase® (Qiagen). Primero, para eliminar cualquier DNA genómico contaminante, 1µg de RNA total fue incubado con “genomic DNA Wipeout Buffer” (Qiagen) por 2min a 42°C. el master mix de transcripción inversa, que incluye la enzima QuantiTect RT, QuantiTect RT Buffer y RT Primer Mix (oligo-dT y cebadores random), fue preparado y adicionado al RNA plantilla. Las muestras fueron incubadas a 42°C por 15min, seguido de inactivación a 95°C por 3min. Un volumen final de 20µL de cDNA fue almacenado a −20°C hasta su uso en RT-qPCR.

Los niveles de expresión de transcritos para *ESM-1*, quimiocinas CXC ELR+ (*CXCL1, CXCL2, CXCL3, CXCL5, CXCL6, CXCL7*, y *CXCL8*), quimiocinas CXC ELR− (*CXCL4, CXCL9, CXCL10, CXCL11,*

CXCL12, y *CXCL14*), y los genes de referencia *HPRT-1* y β-*actina* fueron analizados en las líneas celulares por RT-qPCR usando QuantiTect SYBR Green PCR Master Mix® (Qiagen). Cebadores específicos para *ESM-1* y los genes de referencia HPRT-1 y β-*actina* fueron diseñados con Primer-BLAST (Ye, Coulouris et al., 2012) usando secuencias de la base de datos GenBank. Todos los cebadores fueron diseñados para cubrir al menos una unión exón–intrón para evitar la detección de DNA genómico residual. Para la evaluación de la expresión de las quimiocinas CXC-, se usó el panel comercial de cebadores Chemokines qSTAR RT-qPCR primer panels (HPP6004A) de OriGene Technologies (Rockville, MD). Las reacciones de RT-qPCR para cada muestra se efectuaron en triplicados, usando QuantiTect SYBR Green PCR Master Mix® (Qiagen) en un termociclador StepOne® (Applied Biosystems), con un paso de desnaturalización a 95ºC por 15 min, seguido de 40 ciclos de amplificación de 95 °C por 15 s, 55 °C por 45 s y 60 °C por 1 s. También se incluyeron controles negativos (control sin plantilla de DNA y control negativo para transcriptasa inversa). El cambio relativo de la expresión génica para cada gen blanco en las líneas celulares se calculó con el programa Sequence Detection System 2.1 (Applied Biosystems), usando el método comparativo CT (2–ΔΔCT). Los niveles de expresión de cada gen blanco fueron normalizados a los niveles de expresión de los genes de referencia *HPRT1* y β-*actina*. Para propósitos de control de calidad, se adquirieron curvas de fusión (melting curves) para todas las muestras.

Ensayo ELISA (Enzyme-linked immunosorbent assay) para la cuantificación de Quimiocinas CXC

Los sobrenadantes se recolectaron de las células cultivadas en medio libre de suero por 48 horas. Estos sobrenadantes se clarificaron por centrifugación a 13,000 rpm durante 5 min. Los niveles de proteínas para cada quimiocina fueron cuantificados mediante ensayo ELISA. Los niveles proteicos de las quimiocinas CXCL1/GROa, CXCL8/IL8, CXCL9/MIG, CXCL10/ IP-10, y CXCL11/I-TAC se determinaron usando el estuche Human Common Chemokines Multi-Analyte ELISArray Kit (SABiosciences, Qiagen, Valencia, CA, USA), mientras que los niveles de CXCL3 fueron determinados con un estuche ELISA específico (Cat #: MBS910472, Mybiosource, San Diego, CA, USA). Brevemente, se incubaron 50 µL de medio en un plato de 96-pozos por 1 hora a

temperatura ambiente, seguido de varios lavados, luego incubación con detección de anticuerpos por 1 hora, nuevamente lavado e incubación por 30 min con peroxidasa de rábano picante acoplada con avidina. Posteriormente se realizó lavado y desarrollo de la coloración por 15 a 30 min, y finalmente se detuvo la reacción con solución de parada. Los niveles proteicos de las quimiocinas se midieron en un lector de microplatos MultiSkan (Thermo) a una absorbancia de 450 nm. Las muestras se trabajaron en triplicados.

Ensayo ELISA para la cuantificación de ESM-1

Los sobrenadantes fueron recolectados de las células cultivadas por 48 horas en medio libre de suero. Luego estos sobrenadantes fueron clarificados por centrifugación a 13,000 rpm por 5 min. Los niveles proteicos de ESM-1 se midieron usando un ensayo comercial ELISA específico (Aviscera Biosciencies, Santa Clara, CA, USA) siguiendo las instrucciones del fabricante.

Un plato de micropozos fue cubierto con 100 µl de anticuerpo de captura (1 µg/ml) contra ESM-1, incubado por 18 horas a 4°C y cubierto nuevamente con 1% BSA. Luego, 100 µl de soluciones seriadas de solución estándar de *ESM-1* incluidas en el estuche ELISA y muestras diluidas con un factor de dilución de 5 en buffer de dilución (2% BSA in PBST) fueron colocados en pozos por triplicado e incubados con 0.25 µg/ml de anticuerpo de detección por 1 h a temperatura ambiente. Después de lavar los pozos con solución PBST, se agregaron 100 µl de solución diluida de estreptavidina conjugada con HRP y se incubó por 30 min. Seguidamente se incubó cada pozo por 30 min con solución de TMB (tetramethylbenzidine), y posteriormente se detuvo la reacción con solución 1 N H2SO4. La absorbancia se midió a 450 nm en un lector de microplatos MultiSkan® (Thermo).

Análisis estadístico

Para la cuantificación de la expresión relativa de mRNA se utilizó el método comparativo CT ($2^{-\Delta\Delta CT}$), y los niveles de expresión para cada muestra se normalizaron con los niveles de expresión de los genes de referencia *HPRT1* y β-*actina*. Los experimentos de RT-qPCR se realizaron en triplicados. Un valor $p<0.05$ se consideró como estadísticamente significativo. Para los resultados obtenidos con los

ensayos ELISA específicos para ESM-1 y CXCL3, y para los de ELISA múltiple, los datos se reportaron como media ± SEM. La diferencia estadística de la expresión génica de *ESM-1* y de cada quimiocina entre la línea celular de cáncer de próstata PC-3 y la línea celular control, y entre la línea celular PC-3 transfectada con ESM-1-siRNA y PC-3 transfectada con control-siRNA, se calculó con la prueba T usando el programa GraphPad Prism 5 (GraphPad Software Inc, San Diego, CA); $p < 0.05$ se consideró estadísticamente significativo.

Resultados

Expresión de *ESM-1* y quimiocinas CXC en células PC-3 de cáncer de próstata

Los datos de expresión a nivel de transcritos y de proteínas para *ESM-1* y las quimiocinas CXC se presentan en la Figura 27. En general, los resultados de RT-qPCR mostraron que en comparación con las células no tumorigénicas PWR-1E, las células PC-3 metastásicas sobre-expresaron transcritos para *ESM-1* y para las quimiocinas CXC ELR+ CXCL1, CXCL2, CXCL3, CXCL5, CXCL6, y CXCL8. En contraste, no se detectaron en PC-3 ni en PWR-1E transcritos codificantes para las quimiocinas CXC ELR− CXCL9, CXCL10, CXCL11, y CXCL14 (Figura 27 A).

A nivel proteico, el ensayo ELISA específico para ESM-1confirmó la expresión elevada de esta proteína en los sobrenadantes de las células PC-3 en cultivo. ESM-1 no se detectó en los sobrenadantes de las células de control no tumorigénicas PWR-1E. Los ensayos de ELISA múltiple y sencillo confirmaron la expresión diferencial de los perfiles de expresión entre las células PC-3 y las células PWR-1E. El medio de cultivo de las células PC-3 presentó niveles más elevados de las quimiocinas CXC ELR+ CXCL1, CXCL3, y CXCL8, pero niveles bajos de las quimiocinas CXC ELR- CXCL9 y CXCL10, y niveles no detectables de CXCL11. En contraste, las células no tumorigénicas PWR-1E presentaron niveles bajos de quimiocinas CXC ELR+ y ELR- (Figura 27 B). Estos resultados mostraron consistencia con el fenotipo altamente agresivo de las células PC-3 y con el fenotipo no tumorigénico de las células PWR-1E.

Expresión de *ESM-1* y quimiocinas CXC de células PC-3 transfectadas con siRNA

Los genes codificantes de *ESM-1* y de quimiocinas CXC, los cuales han sido implicados en procesos de invasión y migración celular, fueron analizados a nivel de transcrito y de proteína mediante RT-qPCR y ELISA, respectivamente, en células PC-3 transfectadas con ESM-1-siRNA o con control-siRNA (Figura 28).

La Figura 28A muestra que 48 h después de la transfección, los niveles de transcrito de *ESM-1* en células transfectadas con *ESM-1* siRNA estuvieron significativamente reducidos en comparación con las células transfectadas con control siRNA. El silenciamiento génico de *ESM-1* en las células PC-3 no afectó la expresión de transcritos codificantes para la mayoría de las quimiocinas CXC, excepto para CXCL3. En comparación con las células PC-3 transfectadas con control-siRNA, las células PC-3 transfectadas con *ESM-1* siRNA presentaron niveles significativamente más bajos para transcritos codificantes de CXCL3. La disminución en la expresión de CXCL3 fue específica para células PC-3 transfectadas con *ESM-1* siRNA, ya que no hubo diferencia estadísticamente significativa en la expresión de transcritos entre células PC-3 no transfectadas y PC-3 transfectadas con control-siRNA. CXCL7, CXCL9, CXCL10, CXCL11 y CXCL14 presentaron niveles no detectables (ND) en las células PC-3.

No hubo diferencia estadísticamente significativa en la expresión de transcritos de las demás quimiocinas CXC, en asocio con el silenciamiento de *ESM-1* en células PC-3. A nivel de proteínas, la expresión de *ESM-1* y CXCL3 en las células transfectadas con *ESM-1* siRNA estuvo significativamente reducida en comparación con las células transfectadas con control-siRNA. El silenciamiento de *ESM-1* en PC-3 no afectó la expresión de proteínas del resto de quimiocinas CXC evaluadas: CXCL1/GROα, CXCL8/IL8, CXCL9/MIG, CXCL10/IP-10, y CXCL11/I-TAC (Figura 28B).

Efecto del silenciamiento de *ESM-1* mediante siRNA en la viabilidad y proliferación de células PC-3

La viabilidad celular fue evaluada usando el método de conteo celular directo basado en el colorante de exclusión azul de tripano (A) y el ensayo de titulación de la viabilidad celular basado en MTS (B).

Se encontró que ni la viabilidad (Figura 29), ni la proliferación (Figura 29B), de las células PC-3 transfectadas con *ESM-1* siRNA fueron significativamente diferentes a las de las células PC-3 transfectadas con control-siRNA. Después de 48 h de la transfección, la viabilidad y proliferación celular fue de 94.4% en PC-3 transfectadas con ESM-1-siRNA comparada con PC-3 transfectadas con control-siRNA. Por lo tanto, el silenciamiento mediante siRNA de *ESM-1* no afectó significativamente la proliferación celular de las células PC-3.

Efecto del silenciamiento siRNA de *ESM-1* en la migración de células PC-3

El ensayo de cicatrización de la herida (wound healing assay) mostró que 48 h después de efectuado un rasgado en la monocapa celular, el área abierta de la monocapa de células transfectadas con *ESM-1* siRNA fue significativamente mayor comparada con el de las células transfectadas con control-siRNA o el de las células no transfectadas (Figura 30). Por lo tanto, el silenciamiento de *ESM-1* en las células PC-3 inhibió la migración celular *in vitro*.

A.

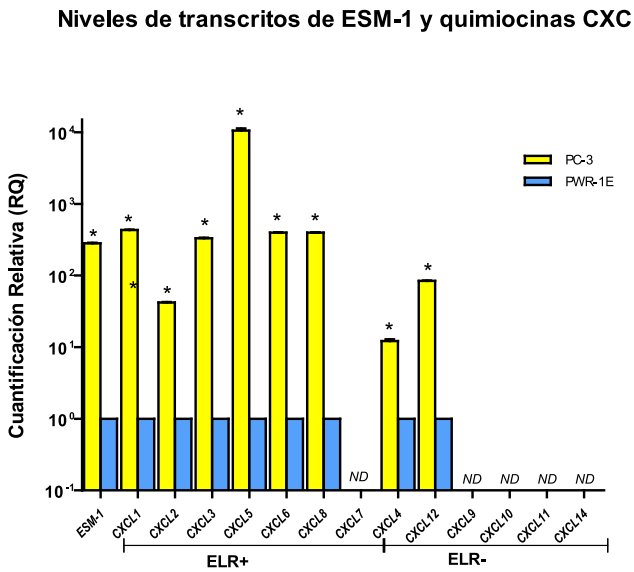

B.

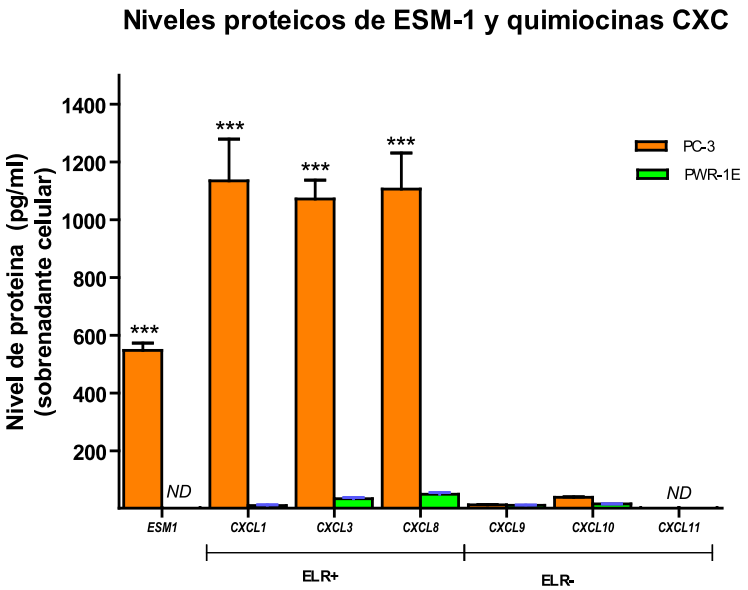

Figura 27. Expresión de *ESM-1* y de quimiocinas CXC en células PC-3 en comparación con células no-tumorigénicas PWR-1E. A. Los niveles de transcritos para *ESM*-1, quimiocinas CXC ELR+ (*CXCL1, CXCL2, CXCL3, CXCL5, CXCL6, CXCL7, CXCL8*), y quimiocinas CXC ELR− (*CXCL4, CXCL9, CXCL10, CXCL11, CXCL12, CXCL14*), fueron analizados en las líneas celulares mediante RT-qPCR. Los cambios relativos en la expresión génica para cada blanco fueron calculados usando el método comparativo CT ($2^{-\Delta\Delta CT}$) normalizando los niveles de expresión a los genes de referencia (*HPRT-1* y β -*actina*). Cambios de expresión superiores al doble fueron considerados significativos y se marcaron con asteriscos. B. Los niveles de proteína fueron medidos usando estuches comerciales ELISA cuantitativos para ESM-1 y quimiocinas CXC, siguiendo las instrucciones de los fabricantes. Las quimiocinas evaluadas fueron CXCL1/GROα, CXCL3, CXCL8/IL8, CXCL9/MIG, CXCL10/ IP-10, y CXCL11/I-TAC. Los niveles de *ESM-1* y de las quimiocinas CXC en los sobrenadantes se muestran como la media ± SEM.

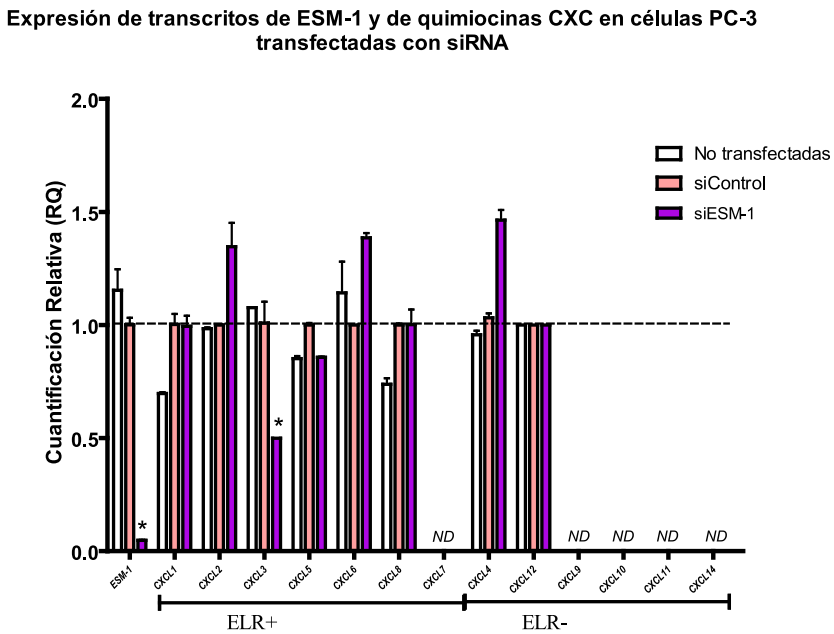

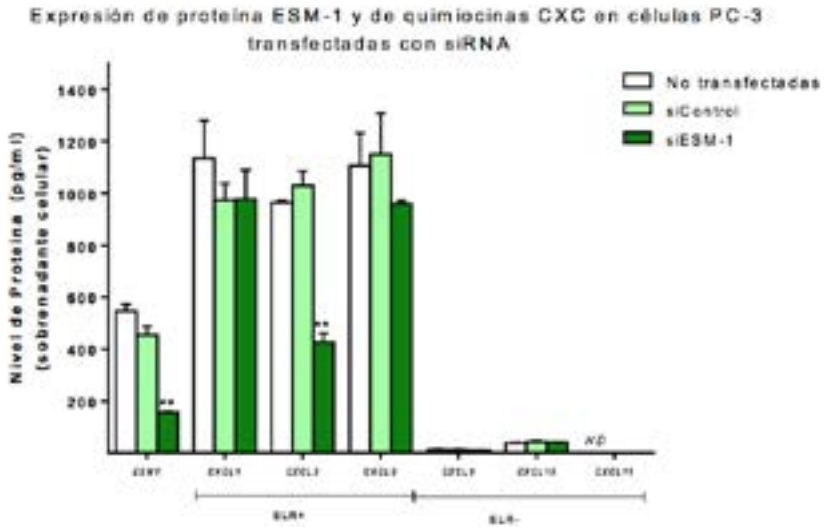

Figura 28. Expresión de *ESM-1* y de quimiocinas CXC en células PC-3 transfectadas con siRNA. A. A las 48 h posteriores a la transfección,

los niveles de transcritos para *ESM-1* se encontraron disminuidos significativamente en las células PC-3 transfectadas con *ESM-1* siRNA, en comparación con los niveles de PC-3 transfectadas con control siRNA. El silenciamiento de *ESM-1* en las células PC-3 no afectó la expresión de transcritos de la mayoría de quimiocinas CXC, excepto para CXCL3. El silenciamiento de *ESM-1* estuvo asociado a una disminución de los niveles transcripcionales de la quimiocina CXCL3, en comparación con los niveles en células PC-3 transfectadas con control siRNA o no transfectadas. B. El silenciamiento de *ESM-1* en las células PC-3 redujo significativamente los niveles proteicos de *ESM-1* y estuvo asociado a niveles reducidos de proteína CXCL3. El silenciamiento de *ESM-1* no afectó la expresión de proteínas de las demás quimiocinas CXC evaluadas. Las quimiocinas evaluadas fueron CXCL1/GROa, CXCL3, CXCL8/IL8, CXCL9/MIG, CXCL10/ IP-10, y CXCL11/ I-TAC. Los niveles proteicos de *ESM-1* y de las quimiocinas CXC en los sobrenadantes celulares se muestran como la media ± SEM. siControl: células PC-3 transfectadas con control siRNA. siESM-1: células PC-3 transfectadas con *ESM-1* siRNA por 48 h.

A.

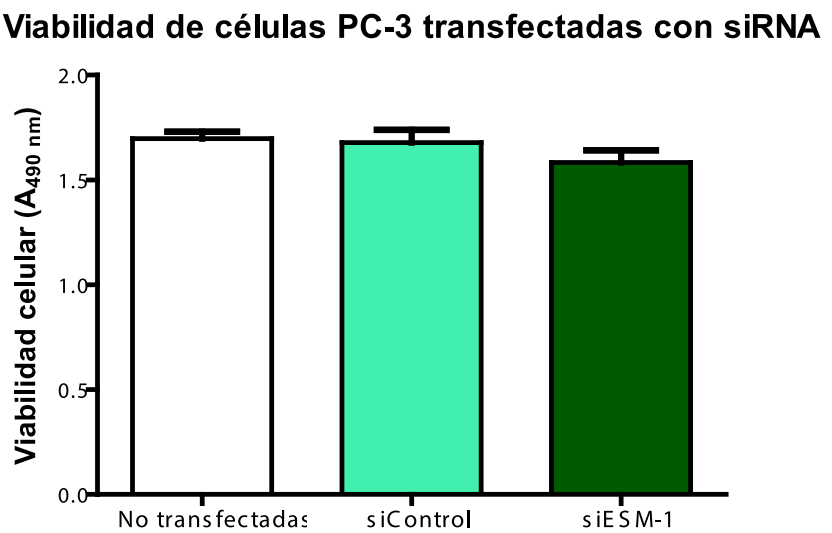

B.

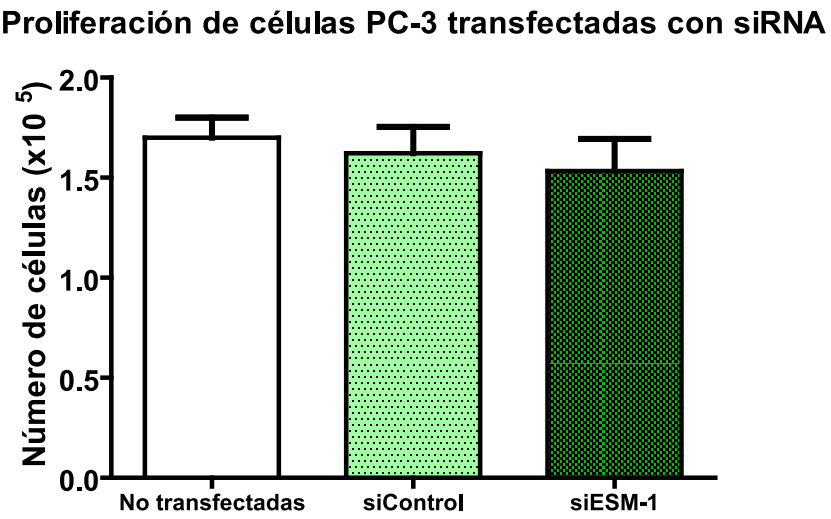

Figura 29. Viabilidad celular y proliferación de células PC-3 transfectadas con siRNA. La viabilidad celular (A) y la proliferación (B) de células PC-3 transfectadas con siESM-1 o siControl, fueron analizadas 48 h después de la transfección usando un ensayo colorimétrico basado en MTS y mediante conteo celular directo usando el colorante de exclusión azul de tripano, respectivamente. El silenciamiento de *ESM-1* no afectó la viabilidad celular ni la proliferación de las células PC-3. siControl: células PC-3 transfectadas con control siRNA. siESM-1: células PC-3 transfectadas con *ESM-1* siRNA.

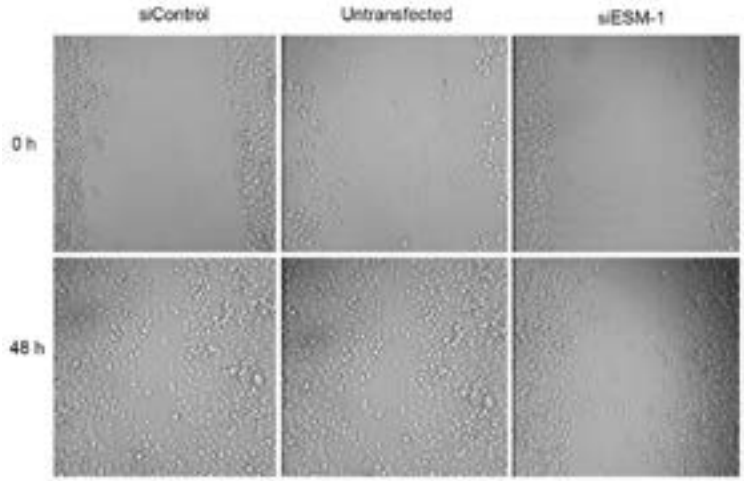

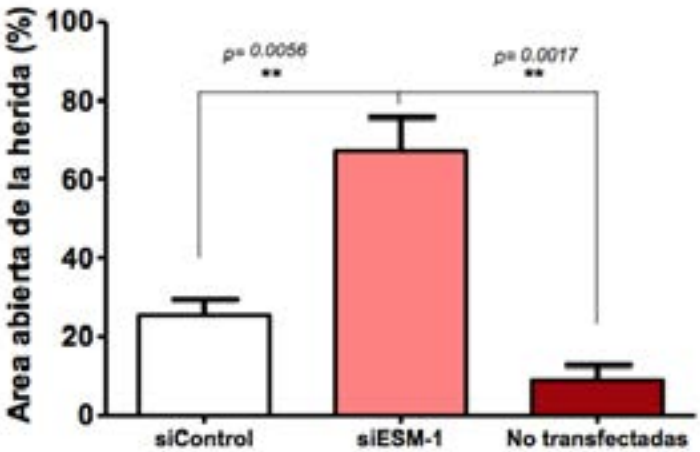

Figura 30. Migración celular de células PC-3 transfectadas con siRNA. La migración celular de las células PC-3 fue evaluada con el ensayo de cicatrización de la herida "wound healing". El silenciamiento de *ESM-1* en células PC-3 inhibió la migración celular *in vitro*. siControl: células PC-3 transfectadas con control siRNA. siESM-1: células PC-3 transfectadas con *ESM-1* siRNA.

Discusión

El adenocarcinoma de próstata es el cáncer no cutáneo que con más frecuencia se diagnostica en los Estados Unidos (Siegel, Miller et al., 2018) y la incidencia de su forma metastática ha aumentado en la última década en este país (Weiner, Matulewicz et al., 2016). La mayoría de los esfuerzos se han dirigido a entender la biología de esta enfermedad. Endocan es un proteoglicano que se encuentra sobreexpresado en líneas celulares metastásicas de orígenes diversos, incluyendo la próstata (Reyes, Tiwari et al., 2007; Bettín, Reyes et al., 2016), glioblastoma (Maurage, Adam et al., 2009), y cáncer de colon (Kim, Park et al., 2012), entre otros. También se ha encontrado este proteoglicano circulando en el torrente sanguíneo de individuos sanos, pacientes con enfermedades inflamatorias, y pacientes con cáncer (Hatfield, Lassalle et al., 2011; Voiosu, Balanescu et al., 2014; Toshikuni, Ozaki et al., 2015).

La evidencia muestra que este proteoglicano participa en el control de procesos celulares fundamentales tales como la adhesión, migración celular y angiogénesis (Sarrazin, Adam et al., 2006). De estos procesos, la angiogénesis es central para la progresión del cáncer, y está regulada tanto por moléculas activadoras como inhibidoras, incluyendo Endocan y quimiocinas CXC, las cuales cada vez más demuestran ser importantes en el proceso de angiogénesis del cáncer (Strieter, Belperio et al., 2004; Sarrazin, Adam et al., 2006). Hasta la fecha, la función de Endocan en el proceso canceroso es desconocida. En el presente estudio investigamos si el silenciamiento de la expresión de Endocan, mediado por siRNA, afecta la proliferación, migración y/o la expresión de quimiocinas CXC en células PC-3. Encontramos que el silenciamiento de Endocan mediado por siRNA en las células de fenotipo agresivo resultó en una disminución de la migración celular sin efectos en la proliferación. En consistencia con estudios previos en otros tipos celulares (Kang, Ji et al., 2011; Kang, Ji et al., 2012), el silenciamiento de Endocan en células PC-3 resultó en una disminución de la migración celular en los ensayos *in vitro*.

Ya que Endocan es considerado un marcador de angiogénesis, un proceso que se ha demostrado que está regulado por diversos factores, tales como quimiocinas de la familia CXC, (Belperio, Keane et al., 2000), en este estudio quisimos examinar si el silenciamiento de

Endocan en estas células afectaba la expresión de mRNA codificante de quimiocinas CXC. Encontramos que el silenciamiento génico de Endocan en las células PC-3 estuvo acompañado de una disminución de la expresión de CXCL3, un miembro de la familia de quimiocinas CXC con motivos ELR+, las cuales tienen actividad angiogénica. Recientemente se ha encontrado que CXCL3 y su receptor CXCR3 están sobre-expresados en células de cáncer de próstata, células epiteliales de próstata y tejidos prostáticos cancerosos, lo cual pudiera estar implicando a esta quimiocina en la progresión del cáncer de próstata y en el desarrollo de metástasis (Gui, Teng et al., 2016). CXCL3 es un miembro de la familia de quimiocinas CXC y está subclasificada como una quimiocina CXC con motivo ELR+ (Glu-Leu-Arg) (Murphy, Baggiolini et al., 2000). CXCL3 ha sido encontrada previamente sobre-expresada en la línea celular agresiva PC-3 y su expresión tisular correlaciona con la metástasis en el cáncer de próstata (Engl, Relja et al., 2006; Gui, Teng et al., 2016). Nuestros resultados muestran que el silenciamiento de *ESM-1* en las células PC-3 resultó en disminución de la migración celular, lo cual pudiera estar relacionado con la disminución asociada en la expresión de la quimiocina angiogénica CXCL3, encontrada en las células transfectadas con *ESM-1* siRNA. Se ha demostrado que CXCL3 actúa como quimioatrayente para neutrófilos hacia áreas de daño cerebral (Szmydynger-Chodobska, Strazielle et al., 2009) así como para células progenitoras cerebrales (Farioli-Vecchioli, Cina et al., 2012), aunque no es claro si para las células prostáticas cancerosas esta quimiocina es quimioatrayente o no (Gui, Teng et al., 2016). Nuestros resultados merecen investigación más profunda para determinar cuáles son los mecanismos por los cuales se produce una disminución en la expresión de CXCL3 en las células silenciadas para la expresión de Endocan mediante siRNA en las células PC-3. También se requieren estudios adicionales para discernir la función biológica de *ESM-1* en el cáncer de próstata.

Conclusiones

Los mecanismos exactos por los cuales el cáncer de próstata progresa desde un estado andrógeno dependiente hasta un fenotipo metastásico no están claramente entendidos, y esto sigue siendo un tema activo de la investigación en esta neoplasia. La progresión de esta enfermedad ha sido ampliamente estudiada *in vitro* con la ayuda

de líneas celulares establecidas, como LNCaP y PC-3. Se considera que LNCaP representa las etapas tempranas del desarrollo del cáncer de próstata ya que su crecimiento es sensible a los andrógenos (Zimmerman, Dozmorov et al., 2004), mientras que las células PC-3 se considera que representan la enfermedad en etapa avanzada ya que su origen es a partir de una metástasis ósea y su crecimiento es insensible a los andrógenos (Kaighn, Narayan et al., 1979).

La línea celular LNCaP originalmente se aisló de una metástasis a ganglio linfático de un adenocarcinoma prostático, y retuvo numerosas propiedades de las células epiteliales de próstata como p53 tipo silvestre, dependencia de andrógenos y expresión de una variedad de marcadores específicos de próstata, las cuáles son características propias de las etapas relativamente tempranas de la progresión del cáncer de próstata (Dozmorov, Hurst et al., 2009). Las células PC-3, por otra parte, han adquirido un fenotipo más agresivo que es altamente angiogénico, insensible a andrógenos, característico de la etapa metastásica (Dozmorov, Hurst et al., 2009).

Uno de los genes que no ha sido previamente asociados al cáncer de próstata metastásico, el cual encontramos altamente sobre-expresado en la línea PC-3 fue *ESM-1*, también conocido como Endocan, el cual codifica un proteoglicano pequeño secretado, capaz de regular la adhesión de células cancerosas circulantes a la vasculatura endotelial, un proceso esencial para la invasión. Además, Endocan puede interactuar con diversos factores de crecimiento angiogénicos regulando sus actividades y estimulando sus propiedades metastásicas (Scherpereel, Gentina et al., 2003; Sarrazin, Adam et al., 2006). Por lo tanto, Endocan representa un marcador de interés para evaluar en asociación con el pronóstico de la enfermedad como ha sido reportado en el carcinoma hepatocelular (Huang, Tao et al., 2009). También pudiera representar un parámetro potencial para el monitoreo de la respuesta del tumor a la terapia antiangiogénica como ha sido observado en el cáncer renal (Leroy, Aubert et al., 2010).

Referencias bibliográficas

Aitkenhead M, Wang SJ, Nakatsu MN, Mestas J, Heard C and Hughes CC (2002). "Identification of endothelial cell genes expressed in an *in vitro* model of angiogenesis: induction of ESM-1, (beta)ig-h3, and NrCAM." Microvasc Res 63(2): 159-171.

Bechard D, Meignin V, Scherpereel A, Oudin S, Kervoaze G, Bertheau P, Janin A, Tonnel A and Lassalle P (2000). "Characterization of the secreted form of endothelial-cell-specific molecule 1 by specific monoclonal antibodies." J Vasc Res 37(5): 417-425.

Belperio JA, Keane MP, Arenberg DA, Addison CL, Ehlert JE, Burdick MD and Strieter RM (2000). "CXC chemokines in angiogenesis." J Leukoc Biol 68(1): 1-8.

Bettín A, Reyes I and Reyes N (2016). "Gene expression profiling of prostate cancer-associated genes identifies fibromodulin as potential novel biomarker for prostate cancer." Int J Biol Markers 31(2): e153-162.

Cory AH, Owen TC, Barltrop JA and Cory JG (1991). "Use of an aqueous soluble tetrazolium/formazan assay for cell growth assays in culture." Cancer Commun 3(7): 207-212.

Dozmorov MG, Hurst RE, Culkin DJ, Kropp BP, Frank MB, Osban J, Penning TM and Lin HK (2009). "Unique patterns of molecular profiling between human prostate cancer LNCaP and PC-3 cells." Prostate 69(10): 1077-1090.

Engl T, Relja B, Blumenberg C, Muller I, Ringel EM, Beecken WD, Jonas D and Blaheta RA (2006). "Prostate tumor CXC-chemokine profile correlates with cell adhesion to endothelium and extracellular matrix." Life Sci 78(16): 1784-1793.

Farioli-Vecchioli S, Cina I, Ceccarelli M, Micheli L, Leonardi L, Ciotti MT, De Bardi M, Di Rocco C, Pallini R, Cavallaro S and Tirone F (2012). "Tis21 knock-out enhances the frequency of medulloblastoma in Patched1 heterozygous mice by inhibiting the Cxcl3-dependent migration of cerebellar neurons." J Neurosci 32(44): 15547-15564.

Geback T, Schulz MM, Koumoutsakos P and Detmar M (2009). "TScratch: a novel and simple software tool for automated analysis of monolayer wound healing assays." Biotechniques 46(4): 265-274.

Gui SL, Teng LC, Wang SQ, Liu S, Lin YL, Zhao XL, Liu L, Sui HY, Yang Y, Liang LC, Wang ML, Li XY, Cao Y, Li FY and Wang WQ (2016). "Overexpression of CXCL3 can enhance the oncogenic potential of prostate cancer." Int Urol Nephrol 48(5): 701-709.

Hatfield KJ, Lassalle P, Leiva RA, Lindas R, Wendelboe O and Bruserud O (2011). “Serum levels of endothelium-derived Endocan are increased in patients with untreated acute myeloid leukemia.” Hematology 16(6): 351-356.

Hendrix MJ, Seftor RE, Seftor EA, Gruman LM, Lee LM, Nickoloff BJ, Miele L, Sheriff DD and Schatteman GC (2002). “Transendothelial function of human metastatic melanoma cells: role of the microenvironment in cell-fate determination.” Cancer Res 62(3): 665-668.

Huang GW, Tao YM and Ding X (2009). “Endocan expression correlated with poor survival in human hepatocellular carcinoma.” Dig Dis Sci 54(2): 389-394.

Kaighn ME, Narayan KS, Ohnuki Y, Lechner JF and Jones LW (1979). “Establishment and characterization of a human prostatic carcinoma cell line (PC-3).” Invest Urol 17(1): 16-23.

Kang YH, Ji NY, Han SR, Lee CI, Kim JW, Yeom YI, Kim YH, Chun HK, Chung JW, Ahn DK, Lee HG and Song EY (2012). “ESM-1 regulates cell growth and metastatic process through activation of NF-kappaB in colorectal cancer.” Cell Signal 24(10): 1940-1949.

Kang YH, Ji NY, Lee CI, Lee HG, Kim JW, Yeom YI, Kim DG, Yoon SK, Park PJ and Song EY (2011). “ESM-1 silencing decreased cell survival, migration, and invasion and modulated cell cycle progression in hepatocellular carcinoma.” Amino Acids 40(3): 1003-1013.

Katoh M (2013). “Therapeutics targeting angiogenesis: genetics and epigenetics, extracellular miRNAs and signaling networks (Review).” Int J Mol Med 32(4): 763-767.

Keeley EC, Mehrad B and Strieter RM (2010). “CXC chemokines in cancer angiogenesis and metastases.” Adv Cancer Res 106: 91-111.

Kim JH, Park MY, Kim CN, Kim KH, Kang HB, Kim KD and Kim JW (2012). “Expression of endothelial cell-specific molecule-1 regulated by hypoxia inducible factor-1alpha in human colon carcinoma: impact of *ESM-1* on prognosis and its correlation with clinicopathological features.” Oncol Rep 28(5): 1701-1708.

Leroy X, Aubert S, Zini L, Franquet H, Kervoaze G, Villers A, Delehedde M, Copin MC and Lassalle P (2010). “Vascular Endocan (ESM-1) is markedly overexpressed in clear cell renal cell carcinoma.” Histopathology 56(2): 180-187.

Liang CC, Park AY and Guan JL (2007). “*In vitro* scratch assay: a convenient and inexpensive method for analysis of cell migration *in vitro*.” Nat Protoc 2(2): 329-333.

Maurage CA, Adam E, Mineo JF, Sarrazin S, Debunne M, Siminski RM, Baroncini M, Lassalle P, Blond S and Delehedde M (2009). “Endocan expression and localization in human glioblastomas.” J Neuropathol Exp Neurol 68(6): 633-641.

Mehrad B, Keane MP and Strieter RM (2007). “Chemokines as mediators of angiogenesis.” Thromb Haemost 97(5): 755-762.

Murphy PM, Baggiolini M, Charo IF, Hebert CA, Horuk R, Matsushima K, Miller LH, Oppenheim JJ and Power CA (2000). “International union of pharmacology. XXII. Nomenclature for chemokine receptors.” Pharmacol Rev 52(1): 145-176.

Nishida N, Yano H, Nishida T, Kamura T and Kojiro M (2006). “Angiogenesis in cancer.” Vasc Health Risk Manag 2(3): 213-219.

Ozaki K, Toshikuni N, George J, Minato T, Matsue Y, Arisawa T and Tsutsumi M (2014). “Serum Endocan as a novel prognostic biomarker in patients with hepatocellular carcinoma.” J Cancer 5(3): 221-230.

Rennel E, Mellberg S, Dimberg A, Petersson L, Botling J, Ameur A, Westholm JO, Komorowski J, Lassalle P, Cross MJ and Gerwins P (2007). “Endocan is a VEGF-A and PI3K regulated gene with increased expression in human renal cancer.” Exp Cell Res 313(7): 1285-1294.

Reyes I, Tiwari R, Geliebter J and Reyes N (2007). “DNA microarray analysis reveals metastasis-associated genes in rat prostate cancer cell lines.” Biomedica 27(2): 190-203.

Sarrazin S, Adam E, Lyon M, Depontieu F, Motte V, Landolfi C, Lortat-Jacob H, Bechard D, Lassalle P and Delehedde M (2006). “Endocan or endothelial cell specific molecule-1 (ESM-1): a potential novel endothelial cell marker and a new target for cancer therapy.” Biochim Biophys Acta 1765(1): 25-37.

Scherpereel A, Gentina T, Grigoriu B, Senechal S, Janin A, Tsicopoulos A, Plenat F, Bechard D, Tonnel AB and Lassalle P (2003). “Overexpression of Endocan induces tumor formation.” Cancer Res 63(18): 6084-6089.

Seftor EA, Meltzer PS, Schatteman GC, Gruman LM, Hess AR, Kirschmann DA, Seftor RE and Hendrix MJ (2002). “Expression of multiple molecular phenotypes by aggressive melanoma tumor cells: role in vasculogenic mimicry.” Crit Rev Oncol Hematol 44(1): 17-27.

Siegel RL, Miller KD and Jemal A (2016). “Cancer statistics, 2018.” CA Cancer J Clin 68(1): 7-30.

Strieter RM, Belperio JA, Phillips RJ and Keane MP (2004). “CXC chemokines in angiogenesis of cancer.” Semin Cancer Biol 14(3): 195-200.

Strieter RM, Polverini PJ, Arenberg DA and Kunkel SL (1995). “The role of CXC chemokines as regulators of angiogenesis.” Shock 4(3): 155-160.

Szmydynger-Chodobska J, Strazielle N, Zink BJ, Ghersi-Egea JF and Chodobski A (2009). “The role of the choroid plexus in neutrophil invasion after traumatic brain injury.” J Cereb Blood Flow Metab 29(9): 1503-1516.

Toshikuni N, Ozaki K, George J and Tsutsumi M (2015). “Serum Endocan as a survival predictor for patients with liver cirrhosis.” Can J Gastroenterol Hepatol 29(8): 427-430.

Tsai JC, Zhang J, Minami T, Voland C, Zhao S, Yi X, Lassalle P, Oettgen P and Aird WC (2002). “Cloning and characterization of the human lung endothelial-cell-specific molecule-1 promoter.” J Vasc Res 39(2): 148-159.

Voiosu T, Balanescu P, Bengus A, Voiosu A, Baicus CR, Barbu M, Ladaru A, Nitipir C, Mateescu B, Diculescu M and Voiosu R (2014). “Serum Endocan levels are increased in patients with inflammatory bowel disease.” Clin Lab 60(3): 505-510.

Weiner AB, Matulewicz RS, Eggener SE and Schaeffer EM (2016). “Increasing incidence of metastatic prostate cancer in the United States (2004-2013).” Prostate Cancer Prostatic Dis 19(4): 395-397.

Ye J, Coulouris G, Zaretskaya I, Cutcutache I, Rozen S and Madden TL (2012). “Primer-BLAST: a tool to design target-specific primers for polymerase chain reaction.” BMC Bioinformatics 13: 134.

Zimmerman RA, Dozmorov I, Nunlist EH, Tang Y, Li X, Cowan R, Centola M, Frank MB, Culkin DJ and Lin HK (2004). “5alpha-Androstane-3alpha,17beta-diol activates pathway that resembles the epidermal growth factor responsive pathways in stimulating human prostate cancer LNCaP cell proliferation.” Prostate Cancer Prostatic Dis 7(4): 364-374.

Capítulo 8

RECEPTORES ATÍPICOS DE QUIMIOCINAS EN CÁNCER DE PRÓSTATA

Niradiz Reyes, MSc, PhD; Inés Benedetti, MD, PhD; Juan Rebollo, PhD, Óscar Correa, MD, MSc.

Resumen

Los receptores atípicos de quimiocinas han surgido recientemente como importantes actores en salud y enfermedad, los cuales afectan una multitud de procesos fisiopatológicos, incluyendo la carcinogénesis. Esta familia de receptores está integrada por cinco miembros: ACKR1 (previamente Duffy Antigen Receptor for Chemokines, DARC), ACKR2 (anteriormente D6 o CCBP2), ACKR3 (alias CXCR7), ACKR4 (anteriormente CCRL1 y CCXCKR), y CC-Chemokine Receptor like 2 (CCRL2, provisionalmente designado ACKR5). En este capítulo se describen los perfiles de expresión transcripcionales de los receptores atípicos de quimiocinas en las líneas celulares cancerosas PC-3 y PWR-1E). Además, se evalua la expresión proteica de los más relevantes, tanto en líneas celulares como en muestras clínicas de pacientes con cáncer de próstata usando la estrategia de microarreglos de tejidos. Los resultados obtenidos mediante RT-qPCR mostraron expresión diferencial de estos receptores entre las líneas celulares prostáticas benignas y tumoral. La evaluación de la expresión proteica de *CCRL2* en las líneas celulares y en un microarreglo de tejidos construido con especímenes clínicos confirmó su sobreexpresión en células PC-3 y

en tejido prostático maligno. CCRL2 es un miembro presunto de la familia de receptores atípicos de quimiocinas, del cual se sabe que participa en el tráfico de células dendríticas hacia los nódulos linfáticos. Su expresión y función en cáncer de próstata no ha sido previamente estudiada.

*El trabajo descrito en este capítulo fue apoyado financieramente por el Departamento Administrativo de Ciencia, Tecnología e Innovación /COLCIENCIAS (grant #1107-459-21483, Contrato #462–2008), y la Universidad de Cartagena (Grants: #1673-2008 y #4682-2011), otorgado a Niradiz Reyes como Investigadora Principal, líder del grupo de investigación Genética y Biología Molecular.

Introducción

Las quimiocinas son un grupo de moléculas quimiotácticas, estructuralmente homólogas, que controlan la migración y el posicionamiento celular a lo largo de las etapas del desarrollo, además de la homeostasis y la inflamación (Rollins, 1997; Rossi y Zlotnik, 2000; Zlotnik y Yoshie, 2000; Sokol y Luster, 2015). Estas moléculas ejercen sus funciones mediante la señalización a través de receptores específicos de quimiocinas. En humanos y ratones, los receptores de quimiocinas constituyen un grupo de ~20 receptores transmembrana de siete dominios semejantes a rodopsina (Horuk, 2001; Griffith et al. 2014). Estos receptores han sido categorizados en dos subgrupos principales, los cuales se encuentran estrechamente relacionados filogenéticamente: a) receptores quimiotácticos de leucocitos acoplados a proteína G y b) un subgrupo más pequeño de cinco receptores atípicos de quimiocinas (ACKRs) que no señalizan a través de proteínas G y que carecen de actividad quimiotáctica (Murdoch y Finn 2000; Horuk 2001; Rajagopalan y Rajarathnam 2006; Bachelerie et al. 2014; Bachelerie et al. 2014).

Actualmente la familia ACKR comprende cinco miembros: ACKR1 (previamente Duffy Antigen Receptor for Chemokines, DARC), ACKR2 (anteriormente D6 o CCBP2), ACKR3 (alias CXCR7), ACKR4 (previamente CCRL1 y CCXCKR), y CC-Chemokine Receptor like 2 (provisionalmente designado ACKR5 pendiente la confirmación de su especificidad de unión a quimiocina y propiedades de señalización) (Ulvmar et al., 2011; Bachelerie et al., 2014; Bachelerie et al. 2014).

ACKRs afectan la disponibilidad y función de las quimiocinas, causando un impacto en una multitud de procesos fisiopatológicos, siendo considerados actores moleculares claves en salud y enfermedad (Hou et al., 2013; Nibbs y Graham, 2013; Bonecchi y Graham, 2016; Massara et al., 2016).

Estos receptores atípicos participan en los procesos de tumorigénesis, con efectos que dependen del tipo celular en el cual se expresan y de la coexpresión con otros receptores de quimiocinas. Cada vez más, los ACKRs son vistos como componentes importantes en la red reguladora de la inflamación y la inmunidad en cáncer y pueden ejercer un efecto principal en las terapias antiinflamatorias e inmunes (Patel et al., 2009; Ulvmar et al., 2011; Massara et al., 2016).

De otra parte, el Chemokine CC-motif receptor-like 2 (CCRL2), un presunto miembro de la familia ACKR, es un receptor de siete dominios transmembrana acoplado a proteínas G, el cual es de importancia para el tráfico de células dendríticas del pulmón a los ganglios linfáticos (Yoshimura y Oppenheim, 2011). En la molécula de CCRL2 el motivo canónico DRYLAIV, esencial para la señalización, ha sido cambiado a QRYLVFL, lo cual trae como resultado que CCRL2 es incapaz de acoplarse con proteínas G y falla en inducir la clásica señalización de quimiocinas (Ulvmar et al., 2011). Se ha demostrado que las células endoteliales expresan CCRL2 en una forma dependiente del tejido y de la activación, y su inducción se encuentra bajo la regulación de la señalización por las vías de NF-κB y JAK/STAT (Monnier et al., 2012). Estudios recientes han reportado la expresión de *CCRL2* en líneas celulares y tejidos humanos cancerosos de mama (Wang et al., 2015), colon (Akram et al., 2016), glioblastoma (Yin et al., 2012), y en carcinoma de glándulas salivales adenoide quístico (Mays et al., 2016).

La función y expresión de este receptor atípico en cáncer de próstata no ha sido estudiada previamente. Aquí reportamos que los niveles de expresión de *CCRL2* están elevados a nivel de mRNA y proteína en cáncer de próstata, tanto en líneas celulares como tejidos de pacientes con cáncer. La función biológica de *CCRL2* en cáncer de próstata requiere de más investigación en el área.

Materiales y métodos

Líneas celulares en cultivo

La línea celular humana PC-3 (ATCC® CRL-1435) de cáncer prostático, derivada de una metástasis ósea y la línea epitelial humana, no tumorigénica, PWR-1E (CRL-11611), fueron obtenidas de la ATCC (Manassas, VA). PC-3 fue mantenida rutinariamente en medio modificado F-12K con rojo de fenol (ATCC) suplementado con 10% suero bovino fetal y 1% de solución de penicilina-estreptomicina. PWR-1E fue mantenida en medio de queratinocitos libre de suero (Life Technologies®) suplementado con 50 ug/mL de extracto pituitario bovino, 5% L-glutamina, y 5 ng/mL de factor de crecimiento epidérmico. Las células fueron cultivadas como monocapas en frascos de T-25, en una atmosfera humidificada con 5% CO2 a 37 °C y subcultivadas una a dos veces por semana. Para todos los experimentos, las células fueron cosechadas a bajo número de pases de subcultivo: línea PC-3 entre 28 a 31 pases, y PWR-1E entre 18 y 22 pases.

Extracción de RNA total y síntesis de cDNA.

Se aisló RNA total a partir de células PC-3 y PWR-1E cultivadas a aproximadamente 80% de confluencia, usando para eso el reactivo TRI-Reagent® (Ambion) siguiendo las instrucciones del fabricante. La concentración y pureza del RNA total fue evaluada por espectrofotometría a 260/280 nm con Nanodrop™ 2000c (Thermo Scientific).

Las muestras de RNA de las líneas celulares fueron procesadas para transcripción inversa usando el estuche QuantiTect Reverse Transcriptase® kit (Qiagen). Primero, para eliminar cualquier DNA genómico contaminante, 1µg de RNA total fue incubado con reactive “genomic DNA Wipeout Buffer” (Qiagen) por 2min a 42°C. Luego se preparó el master mix de transcripción inversa, el cual incluye la enzima QuantiTect RT, QuantiTect RT Buffer y RT Primer Mix (oligo-dT y cebadores random), y se le agregó al RNA molde. Las muestras fueron incubadas a 42°C por 15min, seguido de inactivación a 95°C por 3 min. Un volumen final de 20 µL de cDNA fue almacenado a −20°C hasta su uso en RT-qPCR.

Análisis de expresión de receptores de quimiocinas mediante RT-qPCR en líneas celulares prostáticas

Los perfiles de expresión transcripcionales para los miembros de la familia de receptores atípicos de quimiocinas se evaluaron en líneas celulares mediante RT-qPCR usando el estuche QuantiTect SYBR Green PCR Master Mix® (Qiagen) y paneles de cebadores para RT-qPCR (OriGene Technologies, Rockville, MD). Los cebadores incluidos en los paneles se detallan en la Tabla 11. Las reacciones de PCR para cada muestra se efectuaron en triplicados con QuantiTect SYBR® Green PCR Master Mix® (QIAGEN) en un equipo StepOne Real-Time PCR System® (Applied Biosystems), con un paso de desnaturalización inicial a 95ºC por 15 min, seguido de 40 ciclos de amplificación. Los cambios en la expresión para cada gen blanco en la línea metastásica PC-3 fueron calculados con el programa Sequence Detection System 2.1® (Applied Biosystems), usando el método comparativo CT (2–ΔΔCT) y la línea celular de referencia no tumorigénica PWR-1E. Los niveles de expresión para cada gen fueron normalizados con los niveles de expresión de los genes de referencia *HPRT1* y β-*actina*. Se adquirieron curvas de fusión para todas las muestras para monitorear la calidad de las reacciones. La significancia estadística de las diferencias en expresión génica se calculó con la prueba t, usando el paquete estadístico GraphPad Prism (GraphPad Software Inc, San Diego, CA, USA), con un $p < 0.05$ considerado estadísticamente significativo.

Inmunohistoquímica del receptor atípico de quimiocinas CCRL2 en líneas celulares

La detección de la proteína CCRL2 se efectuó con el anticuerpo anti-human-CCRL2 (ab167114, abcam®) y el sistema de detección EXPOSE Mouse y Rabbit Specific HRP/AEC Detection IHC (ab93686, abcam®). En detalle, 1 × 104 células/ml fueron sembradas por 18 horas en medio de cultivo en platos de Petri con fondo de vidrio (FluoroDish TM, World Precision Instruments, Inc). Cuando se alcanzó una confluencia de ~70%, los platos se enjuagaron con PBS y se fijaron en 4% paraformaldehído/PBS por 10 min, y fueron lavados tres veces en PBS. Los sitios de unión inespecíficos fueron bloqueados con reactivo de bloqueo de proteínas por 10 min a temperatura

ambiente. Luego se adicionó anticuerpo primario monoclonal de ratón/ IgG, dirigido contra CCRL2 humano, diluido en reactivo UltraClean Diluent® (Thermo Scientific) (1:100) e incubado a 4° C por 18 horas. Luego, los platos fueron lavados por 5 minutos tres veces con PBS-T, incubados 10 minutos con Mouse Specifying Reagent, enjuagado dos veces en buffer, y posteriormente incubados con solución de HRP conjugado (peroxidasa de rábano picante) por 15 minutos a temperatura ambiente. Después del lavado, la unión al anticuerpo se detectó con sustrato cromogénico AEC (3-amino-9-ethyl-carbazole). Los controles negativos se prepararon en las mismas condiciones omitiendo la adición del anticuerpo primario solamente. Los núcleos de las células fueron contrateñidos con hematoxilina (Sigma-Aldrich®). La intensidad de la tinción fue evaluada por un patólogo sin conocimiento del tipo celular presente en cada placa, usando una magnificación final de 100X y 400X con un microscopio Eclipse 400 conectado a una cámara DSFi1® (Nikon, Japan). A la intensidad de la tinción se le dio un puntaje usando el software NIS-Elements-3.0® y se clasificó como fuerte, débil, o ausente.

Diseño y construcción de los microarreglos de tejidos (TMA)

La expresión de la proteína CCRL2 fue evaluada usando un TMA construido con muestras clínicas de tejido prostático FFPE. El TMA fue construido a partir de especímenes de prostatectomía radical y prostatectomía transuretral, obtenidos de los archivos del Departamento de Patología del Hospital Universitario del Caribe, Cartagena, a partir de 47 pacientes con un diagnóstico previo de adenocarcinoma prostático localizado, quienes fueron sometidos a resección quirúrgica como su único tratamiento. Los especímenes de tejido prostático fueron obtenidos con la aprobación ética local, y los estudios se efectuaron siguiendo las consideraciones de la Declaración de Helsinki. Los especímenes clínicos fueron clasificados en tejido prostático benigno y tejido con adenocarcinoma próstata, con base en los reportes patológicos de los respectivos pacientes. Para la construcción del TMA se usaron cilindros de 0.6 mm de tejido clasificados como adenocarcinoma o como tejido no neoplásico obtenidos de los bloques donantes (Fedor y De Marzo, 2005), se realizaron secciones de 4 um del bloque del TMA, y que fueron teñidos con H&E para revisar la histopatología de cada tejido. El procesamiento del TMA se realizó

en las instalaciones de Servicios de Tejidos de Oncología de Johns Hopkins University, en el Centro Regional de Investigación Oncológica (Regional Oncology Research Center, Baltimore, MD, USA). La Tabla 12 muestra el número de cilindros agrupados por tipo de tejido.

Evaluación inmunohistoquímica del TMA y análisis de los datos

Para evaluar la expresión de la proteína CCRL2 en las muestras de adenocarcinoma prostático y tejido prostático benigno, se realizaron secciones de 4 µm del bloque del TMA, que se sometieron a análisis inmunohistoquímico. Los cortes del TMA fueron desparafinizados en xilol y rehidratados en alcohol según protocolos estandarizados. Luego fueron colocados en vapor por 30 min en buffer de citrato a pH= 6.0 para desenmascarar los epítopes, fueron incubados en Hydrogen Peroxide Block y Protein Block (Abcam®, Cambridge, MA, USA), y luego incubados con anticuerpo monoclonal primario de ratón /IgG, dirigido contra CCRL2 humano (ab167114, abcam®) diluido en UltraClean Diluent® (Thermo Scientific) (1:100) a 4°C por 18 horas. Posteriormente, los cortes fueron lavados por 5 minutos por tres veces con PBS-T, incubados por 10 minutos con Mouse Specifying Reagent®, enjuagados dos veces en buffer, e incubados por 15 minutos a temperatura ambiente en solución de HRP conjugada. Después del lavado, la unión al anticuerpo fue detectada usando sustrato cromogénico DAB (3-3'-diamino-benzidina). Los cortes de control negativo fueron incubados en las mismas condiciones en ausencia del anticuerpo primario. Todos los cortes se contratiñeron con hematoxilina, se deshidrataron, y se montaron. Las imágenes de los cortes teñidos se capturaron con una magnificación final de 100X y 400X usando un microscopio Eclipse 400 conectado a una cámara DS-Fi1 (Nikon, Japan). Para cuantificar la expresión de la proteína CCRL2 en cada caso representado en el TMA, la inmunotinción fue calificada microscópicamente evaluando el porcentaje de células epiteliales luminales con tinción positiva, para obtener un H-Score-final. La prueba de Mann Whitney se usó para comparar los valores de H-Score- entre los grupos tejido prostático benigno y adenocarcinoma prostático, usando el programa GraphPad Prism® v5.00 (GraphPad Software Inc, San Diego, CA); un valor de $p < 0.05$ fue considerado estadísticamente significativo. La evaluación de la intensidad de la inmunotinción en los cilindros con tejido prostático benigno y los

cilindros con adenocarcinoma fue realizada por dos patólogos en forma ciega e independiente.

Tabla 11. Secuencias de los cebadores para los ensayos de PCR (Origene Technologies)

Receptores atípicos de quimiocinas	Pares de cebadores (Forward/Reverse)
ACKR1 (DARC)	GGGCTGAAGAAGGCATTGGGTA / CTTGGACCTCACCAGGAAATCC
ACKR2 (D6)	GACTACGCACTCCAGGTAACAG / AAGCCTTCAGGTACTGGCGGAA
ACKR3 (CXCR7)	CCAAGACCACAGGCTATGACAC / TGGTTGTGCTGCACGAGACTGA
ACKR4 (CCRL1)	GTCTCTGGAATGCAGTTTCTGGC / GGTATGCTCAGCAAGATGGCAG
ACKR5 (CCRL2)	TGCCGCTGTTTCCATCTGCGTA / ACACTTCGGTGGAATGGTCAGG

Tabla 12. Número de cilindros de tejido/lesión incluidos en el TMA

Tipo de tejido/lesión	Número de cilindros
Tejido prostático benigno	95
Adenocarcinoma prostático	136
Número total de cilindros	231

Resultados

Expresión transcripcional de receptores atípicos de quimiocinas en células PC-3

Los datos de expresión de receptores atípicos de quimiocinas se analizaron mediante RT-qPCR en células PC-3 y se presentan en la Tabla 13. La comparación con la expresión en células PWR-1E, mostró que dos de los cinco genes codificantes de los receptores atípicos de quimiocinas se encontraron sobre-expresados (*ACKR3/CXCR7* y *CCRL2*) mientras que los otros tres estuvieron subexpresados (*ACKR1/DARC*, *ACKR2*/D6, y *ACKR4/CCRL1*), en las células PC-3.

Inmunocitoquímica de CCRL2 en líneas celulares

Ya que los niveles transcripcionales de *CCRL2* mostraron una mayor expresión diferencial, este gen fue seleccionado para análisis adicional a nivel de proteína en la línea cancerosa PC-3 y en la línea no tumorigénica PWR-1E. La tinción inmunocistoquímica reveló sobreexpresión de CCRL2 en las células PC-3 comparado con las células no tumorigénicas PWR-1E (Figura 31). A diferencia de las células no tumorigénicas PWR-1E que no mostraron tinción citoplasmática, las células PC3 mostraron una fuerte tinción citoplasmática, indicativa de un alto nivel de expresión. Los datos indicaron que la tinción para CCRL2 fue significativamente más fuerte en la línea celular cancerosa, comparada con la línea no tumorigénica.

Expresión de la proteína CCRL2 en un microarreglo de tejidos prostáticos humanos

La expresión de la proteína CCRL2 fue evaluada mediante IHQ en un TMA construido con 231 cilindros de tejido prostático benigno y tejido prostático canceroso obtenido de 47 pacientes. La evaluación inmunohistoquímica mostró que la tinción de CCRL2 estuvo presente predominantemente en el citoplasma de las células prostáticas cancerosas. Cuando se compararon con las células epiteliales benignas en el tejido prostático benigno se observó que la expresión de CCRL2 fue mayor en las células epiteliales tumorales en los cilindros con adenocarcinoma ($p<0.0001$). La prueba de Mann Whitney mostró una diferencia significativa en la tinción entre el tejido benigno y el tejido

canceroso (p<0.0001). Se encontró una media más alta en el puntaje de tinción inmunohistoquímica en el adenocarcinoma (189.0, 95% CI: 176.6-201.4), comparada con la tinción en tejido prostático benigno (124.3, 95% CI: 115.0-133.6). Los resultados de la inmunotinción de CCRL2 en el TMA se muestran en la Figura 32.

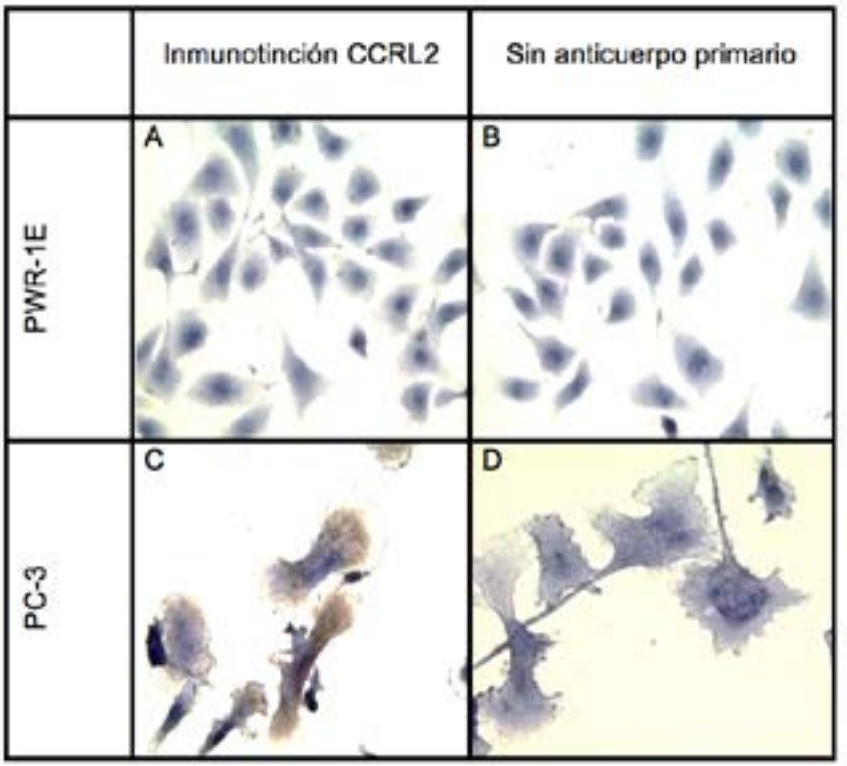

Figura 31. Expresión de la proteína CCRL2 en líneas celulares prostáticas. La expresión a nivel de proteína fue evaluada mediante inmunocitoquímica. Las células fueron incubadas con anticuerpo monoclonal IgG de ratón dirigido contra la proteína CCRL2 humana, seguido de incubación con el anticuerpo secundario respectivo. La detección de la señal fue efectuada con el sistema de detección EXPOSE Mouse and Rabbit Specific HRP/AEC Detection IHC system. Células PWR-1E con tinción citoplasmática negativa (A). Células PC-3 con fuerte tinción citoplasmática (C). Las células teñidas en ausencia de anticuerpo primario sirvieron como control negativo para cada línea celular: PWR-1E (B); PC3 (D); Magnificación: 400X. Coloración café: AEC. Coloración azul: Hematoxilina.

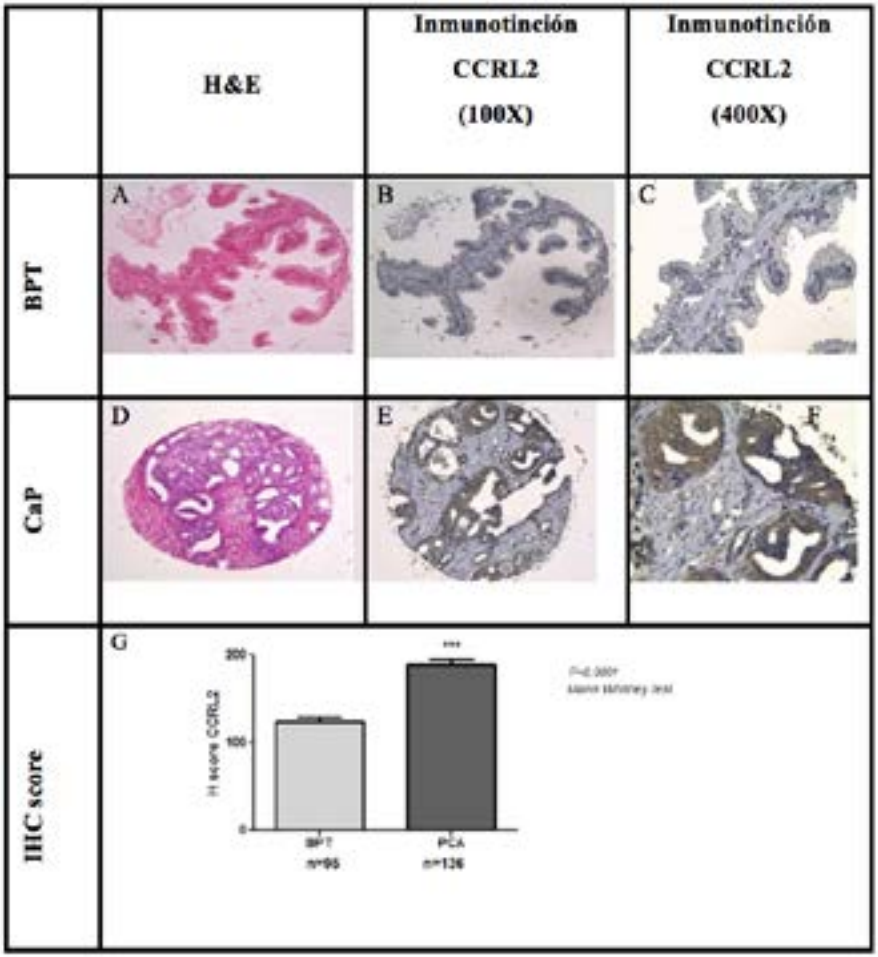

Figura 32. Tinción inmunohistoquímica de CCRL2 en tejido prostático benigno y adenocarcinoma prostático en un microarreglo de tejido prostático humano. Cilindro de tejido prostático benigno de una sección de tejido de prostatectomía con tinción H&E 100X (A), tinción inmunohistoquímica de CCRL2 mostrando tinción ausente a moderada en el compartimiento epitelial (B, C). Adenocarcinoma prostático de una sección de tejido de prostatectomía con tinción H&E 100X (D), tinción inmunohistoquímica de CCRL2 mostrando fuerte tinción en el compartimiento tumoral (E, F). H-score de la tinción inmunohistoquímica en los tejidos prostáticos (G). BPT: Tejido prostático benigno, CaP: Adenocarcinoma prostático

Tabla 13. Datos de expresión analizados mediante RT-qPCR en células PC-3

Receptores atípicos de quimiocinas	PWR-1E CT	PC-3 CT	FC
ACKR1(DARC)	31,95	ND	NA
ACKR2(D6)	33,95	34,95	-4,70
ACKR3 (CXCR7)	33,95	29,93	6,86
ACKR4(CCRL1)	30,95	32,94	-9,34
ACKR5 (CCRL2)	36,99	24,95	6758,56

Los valores de "Fold-Change" (FC) fueron calculados usando el método 2^{-DDCT}. Para "fold changes" <1, el valor negativo inverso del resultado se reporta como disminución de la expresión. Los valores *p* fueron calculados por prueba t (dos colas, para muestras triplicadas) mediante comparación de los "fold changes" en la línea celular PC-3 relativo a la línea celular PWR-1E. Los transcritos génicos con CT > 37 se consideraron como no detectados (ND).

Discusión

El objetivo de este estudio fue investigar el patrón de expresión de los receptores atípicos de quimiocinas en líneas celulares y tejido prostático canceroso. Nuestros resultados de RT-qPCR mostraron expresión diferencial de estos receptores en las células PC-3 metastásicas comparadas con las células no tumorigénicas PWR-1E. ACKR1, previamente conocido como DARC, no fue detectado, mientras que ACKR2 (D6) y ACKR4 (CCRL1) estuvieron subexpresados en las células PC-3. DARC funciona a través de la unión de quimiocinas del grupo CXC que poseen una secuencia amino terminal Glu-Leu-Arg conocido como el motivo ELR (Szabo et al., 1995). Varios estudios han reportado que el motivo ELR es responsable de las propiedades angiogénicas de las quimiocinas CXC que lo portan (Strieter et al., 1995; Belperio et al., 2000). La expresión de quimiocinas CXC ELR+ ha sido demostrada en células de cáncer prostático y niveles elevados de estas quimiocinas han sido encontrados en tumores de pacientes con cáncer de próstata (Ferrer et al., 1998). DARC pudiera funcionar principalmente mediante el secuestro de quimiocinas angiogénicas y

la subsecuente inhibición de la neovascularización tumoral (Wang et al., 2006). Por lo tanto, la falta de expresión de DARC en las células PC-3 pudiera funcionar como un regulador positivo para el crecimiento o la metástasis, como ha sido sugerido en el cáncer de mama (Wang et al. 2006). En forma similar, respecto a la expresión de D6, los resultados experimentales sugieren que D6 es un regulador negativo del crecimiento en cáncer pulmonar, principalmente a través del secuestro de quimiocinas específicas (Wu et al., 2013). En contraste, la función in vivo de ACKR4 (CCRL1) es aún desconocida. Este receptor atípico de quimiocinas es capaz de unirse y secuestrar quimiocinas homeostáticas como CCL19, CCL21, y CCL25, sin demostrar ningún tipo de señalización clásica de quimiocinas. Ya que estas quimiocinas están involucradas en el desarrollo del cáncer y la metástasis, ACKR4 pudiera tener función inhibitoria en la proliferación y la invasión de las células cancerosas (Ulvmar et al., 2011; Parsi et al., 2016).

Por otra parte, las células PC-3 en este estudio mostraron sobreexpresión de los receptores atípicos de quimiocinas ACKR3 (CXCR7) y ACKR5 (CCRL2). CXCR7 es un receptor de doble especificidad que se une con alta afinidad a las quimiocinas CXCL12 y CXCL11 (Ulvmar et al., 2011); su sobre regulación ha sido reportada en diferentes tipos de tumores donde este receptor pudiera tener una función en el crecimiento celular tumoral, la supervivencia, y las metástasis (Burns et al. 2006; Sun et al. 2010). CXCR7 también se encuentra expresado a altos niveles en la vasculatura asociada al tumor, por lo cual es posible que cumpla un papel de importancia en la angiogénesis tumoral (Maishi et al., 2012).

La expresión de *CCRL2* ha sido previamente reportada en líneas celulares y tejidos de mama (Wang et al., 2015), glioblastoma (Yin et al., 2012), glándulas salivales (Mays et al., 2016), colon y recto (Akram et al., 2016). La expresión y función de *CCRL2* en cáncer no es clara en la actualidad. Dependiendo del tipo celular, *CCRL2* puede comportarse como un supresor de tumores (Wang et al. 2015) o puede promover la migración celular y la invasión (Yin et al., 2012). Hasta ahora no se conocían datos de la expresión del receptor atípico de quimiocinas *CCRL2* y su implicación en el cáncer de próstata. Nuestros resultados muestran que la línea celular metastásica PC-3 expresa niveles significativamente más altos de mRNA y de

proteína CCRL2 comparada con la línea no tumorigénica PWR-1E. Además, la inmunohistoquímica de los especímenes de tejidos de cáncer prostático estudiados en el TMA, reveló que la expresión de CCRL2 fue significativamente más fuerte en las células epiteliales de los acinos cancerosos comparadas con las células epiteliales de los acinos benignos adyacentes pareados del mismo paciente. En este punto, los efectos fisiológicos de la expresión de CCRL2 en las células epiteliales cancerosas no son claros.

En este trabajo reportamos por primera vez la expresión elevada del receptor de quimiocinas CCRL2 en líneas celulares prostáticas cancerosas y en muestras clínicas de cáncer de próstata. Los hallazgos claves de este estudio constituyen un punto de inicio para estudios subsiguientes dirigidos a esclarecer el papel biológico y las implicaciones clínicas de la expresión de CCRL2 en este tipo de cáncer. El entendimiento claro de la vía de señalización corriente abajo, y de la utilidad potencial de CCRL2 como blanco terapéutico o como biomarcador del adenocarcinoma prostático requiere de la realización de estudios adicionales.

Conclusiones

CCRL2 es un receptor heptahélico que comparte gran homología con los receptores de quimiocinas CCR1 y CCR5 (Otero et al., 2010). El gen que codifica *CCRL2* se encuentra localizado sobre el cromosoma 3p21 cercano a genes de receptores de quimiocinas de motivo CC (Yoshimura et al., 2011). Para nuestro conocimiento, estos resultados son la primera evidencia de expresión de dicho receptor en el adenocarcinoma prostático, pues, solo se había encontrado expresado en la mayoría de las células hematopoyéticas incluyendo monocitos, macrófagos, PMNs, células T, células B, células NK entre otras, siendo en algunas de estas células de expresión constitutiva en tanto que, en otras, como los linfocitos B, su expresión es inducida por estímulos inflamatorios (Yoshimura et al., 2011). En modelos murinos se ha detectado la expresión de este gen tanto en astrocitos como microglía en respuesta a estimulación con LPS (Zuurman et al., 2003), y de manera constitutiva en el epitelio bronquial (Oostendorp et al. 2004). CCRL2 carece del motivo DRYLAQIV en el asa intracelular lo que es característico de los receptores de señalización, por lo que

ha sido catalogado como un receptor silente (Zabel et al., 2008). Su ligando conocido y más estudiado es Chemerin, y se ha propuesto que su función es la de concentrar e incrementar los niveles de esta molécula y hacerla accesible para que interactúe con su receptor de señalización CMKLR1 (Zabel et al., 2008), lo que conlleva a amplificación de la respuesta inflamatoria (Yoshimura et al., 2011). Otro aspecto importante referente al gen *CCRL2* es que presenta dos variantes transcripcionales que difieren principalmente a nivel de la 5' UTR y de la región codificante. Con base en esto evaluamos si los cebadores provistos en el panel eran específicos para alguna de las variantes y determinamos que se unían indistintamente a cualquiera de las secuencias, por lo que es probable que los altos valores de 'Fold Change' obtenidos se deban a sobreexpresión de ambas variantes o de una en particular. Para aclarar este punto es necesario entonces determinar mediante cebadores específicos para variantes cuál de las opciones es la correcta.

Referencias bibliográficas

Akram, I. G., R. Georges, T. Hielscher, et al. (2016). “The chemokines CCR1 and *CCRL2* have a role in colorectal cancer liver metastasis.” Tumour Biol 37(2): 2461-2471.

Bachelerie, F., A. Ben-Baruch, A. M. Burkhardt, et al. (2014). “International Union of Basic and Clinical Pharmacology. [corrected]. LXXXIX. Update on the extended family of chemokine receptors and introducing a new nomenclature for atypical chemokine receptors.” Pharmacol Rev 66(1): 1-79.

Bachelerie, F., G. J. Graham, M. Locati, et al. (2014). “New nomenclature for atypical chemokine receptors.” Nat Immunol 15(3): 207-208.

Belperio, J. A., M. P. Keane, D. A. Arenberg, et al. (2000). “CXC chemokines in angiogenesis.” J Leukoc Biol 68(1): 1-8.

Bonecchi, R. and G. J. Graham (2016). “Atypical Chemokine Receptors and Their Roles in the Resolution of the Inflammatory Response.” Front Immunol 7: 224.

Burns, J. M., B. C. Summers, Y. Wang, et al. (2006). “A novel chemokine receptor for SDF-1 and I-TAC involved in cell survival, cell adhesion, and tumor development.” J Exp Med 203(9): 2201-2213.

Fedor, H. L. and A. M. De Marzo (2005). “Practical methods for tissue microarray construction.” Methods Mol Med 103: 89-101.

Ferrer, F. A., L. J. Miller, R. I. Andrawis, et al. (1998). “Angiogenesis and prostate cancer: in vivo and *in vitro* expression of angiogenesis factors by prostate cancer cells.” Urology 51(1): 161-167.

Griffith, J. W., C. L. Sokol and A. D. Luster (2014). “Chemokines and chemokine receptors: positioning cells for host defense and immunity.” Annu Rev Immunol 32: 659-702.

Horuk, R. (2001). “Chemokine receptors.” Cytokine Growth Factor Rev 12(4): 313-335.

Hou, T., D. Liang, L. Xu, et al. (2013). “Atypical chemokine receptors predict lymph node metastasis and prognosis in patients with cervical squamous cell cancer.” Gynecol Oncol 130(1): 181-187.

Maishi, N., N. Ohga, Y. Hida, et al. (2012). “CXCR7: a novel tumor endothelial marker in renal cell carcinoma.” Pathol Int 62(5): 309-317.

Massara, M., O. Bonavita, A. Mantovani, et al. (2016). “Atypical chemokine receptors in cancer: friends or foes?” J Leukoc Biol 99(6): 927-933.

Mays, A. C., X. Feng, J. D. Browne, et al. (2016). “Chemokine and Chemokine Receptor Profiles in Metastatic Salivary Adenoid Cystic Carcinoma.” Anticancer Res 36(8): 4013-4018.

Monnier, J., S. Lewen, E. O’Hara, et al. (2012). “Expression, regulation, and function of atypical chemerin receptor *CCRL2* on endothelial cells.” J Immunol 189(2): 956-967.

Murdoch, C. and A. Finn (2000). “Chemokine receptors and their role in inflammation and infectious diseases.” Blood 95(10): 3032-3043.

Nibbs, R. J. and G. J. Graham (2013). “Immune regulation by atypical chemokine receptors.” Nat Rev Immunol 13(11): 815-829.

Oostendorp, J., M. N. Hylkema, M. Luinge, et al. (2004). “Localization and enhanced mRNA expression of the orphan chemokine receptor L-CCR in the lung in a murine model of ovalbumin-induced airway inflammation.” J Histochem Cytochem 52(3): 401-410.

Otero, K., A. Vecchi, E. Hirsch, et al. (2010). “Nonredundant role of *CCRL2* in lung dendritic cell trafficking.” Blood 116(16): 2942-2949.

Parsi, B., A. Esmaeili, M. Hashemi, et al. (2016). “Transient expression of recombinant ACKR4 (CCRL1) gene, an atypical chemokine receptor in human embryonic kidney (HEK 293) cells.” Mol Biol Rep 43(7): 583-589.

Patel, M., I. B. McInnes and G. Graham (2009). “Atypical chemokine receptors in inflammatory disease.” Curr Mol Med 9(1): 86-93.

Rajagopalan, L. and K. Rajarathnam (2006). “Structural basis of chemokine receptor function–a model for binding affinity and ligand selectivity.” Biosci Rep 26(5): 325-339.

Rollins, B. J. (1997). “Chemokines.” Blood 90(3): 909-928.

Rossi, D. and A. Zlotnik (2000). “The biology of chemokines and their receptors.” Annu Rev Immunol 18: 217-242.

Sokol, C. L. and A. D. Luster (2015). “The chemokine system in innate immunity.” Cold Spring Harb Perspect Biol 7(5).

Strieter, R. M., P. J. Polverini, S. L. Kunkel, et al. (1995). “The functional role of the ELR motif in CXC chemokine-mediated angiogenesis.” J Biol Chem 270(45): 27348-27357.

Sun, X., G. Cheng, M. Hao, et al. (2010). “CXCL12 / CXCR4 / CXCR7 chemokine axis and cancer progression.” Cancer Metastasis Rev 29(4): 709-722.

Szabo, M. C., K. S. Soo, A. Zlotnik, et al. (1995). “Chemokine class differences in binding to the Duffy antigen-erythrocyte chemokine receptor.” J Biol Chem 270(43): 25348-25351.

Ulvmar, M. H., E. Hub and A. Rot (2011). “Atypical chemokine receptors.” Exp Cell Res 317(5): 556-568.

Wang, J., Z. L. Ou, Y. F. Hou, et al. (2006). “Enhanced expression of Duffy antigen receptor for chemokines by breast cancer cells attenuates growth and metastasis potential.” Oncogene 25(54): 7201-7211.

Wang, L. P., J. Cao, J. Zhang, et al. (2015). “The human chemokine receptor *CCRL2* suppresses chemotaxis and invasion by blocking CCL2-induced phosphorylation of p38 MAPK in human breast cancer cells.” Med Oncol 32(11): 254.

Wu, F. Y., J. Fan, L. Tang, et al. (2013). “Atypical chemokine receptor D6 inhibits human non-small cell lung cancer growth by sequestration of chemokines.” Oncol Lett 6(1): 91-95.

Yin, F., Z. Xu, Z. Wang, et al. (2012). “Elevated chemokine CC-motif receptor-like 2 (CCRL2) promotes cell migration and invasion in glioblastoma.” Biochem Biophys Res Commun 429(3-4): 168-172.

Yoshimura, T. and J. J. Oppenheim (2011). “Chemokine-like receptor 1 (CMKLR1) and chemokine (C-C motif) receptor-like 2 (CCRL2); two multifunctional receptors with unusual properties.” Exp Cell Res 317(5): 674-684.

Zabel, B. A., S. Nakae, L. Zuniga, et al. (2008). “Mast cell-expressed orphan receptor *CCRL2* binds chemerin and is required for optimal induction of IgE-mediated passive cutaneous anaphylaxis.” J Exp Med 205(10): 2207-2220.

Zlotnik, A. and O. Yoshie (2000). “Chemokines: a new classification system and their role in immunity.” Immunity 12(2): 121-127.

Zuurman, M. W., J. Heeroma, N. Brouwer, et al. (2003). “LPS-induced expression of a novel chemokine receptor (L-CCR) in mouse glial cells *in vitro* and in vivo.” Glia 41(4): 327-336.

La impresión de este libro se realizó en papel bond blanco 90 grs. para páginas interiores y propalcote de 280 grs. para la portada con plastificado mate. Con un tiraje de 100 ejemplares. El libro INFLAMACIÓN E IDENTIFICACIÓN DE BLANCOS MOLECULARES EN LA PROGRESIÓN DEL CÁNCER DE PRÓSTATA, de las autoras Inés Benedetti - Niradiz Reyes, se diseñó y diagramó en la Editorial Universitaria - Sección de Publicaciones de la Universidad de Cartagena y se terminó de imprimir en el año 2019 en la empresa Alpha Impresores, en la ciudad de Cartagena de Indias, Colombia.